SCINTIGRAPHIE OSSEUSE
IMAGERIE DU PASSE ?

La scintigraphie osseuse a-t-elle encore une place dans la prise en charge du cancer en 2008 ?
Que détecte-t-on sur le plan osseux…?
Quels intérêts?

Bertrand MERINO
Service de médecine nucléaire
Clinique Saint Augustin - BORDEAUX

PHYSIOPATHOLOGIE

Etapes de formation de l'os

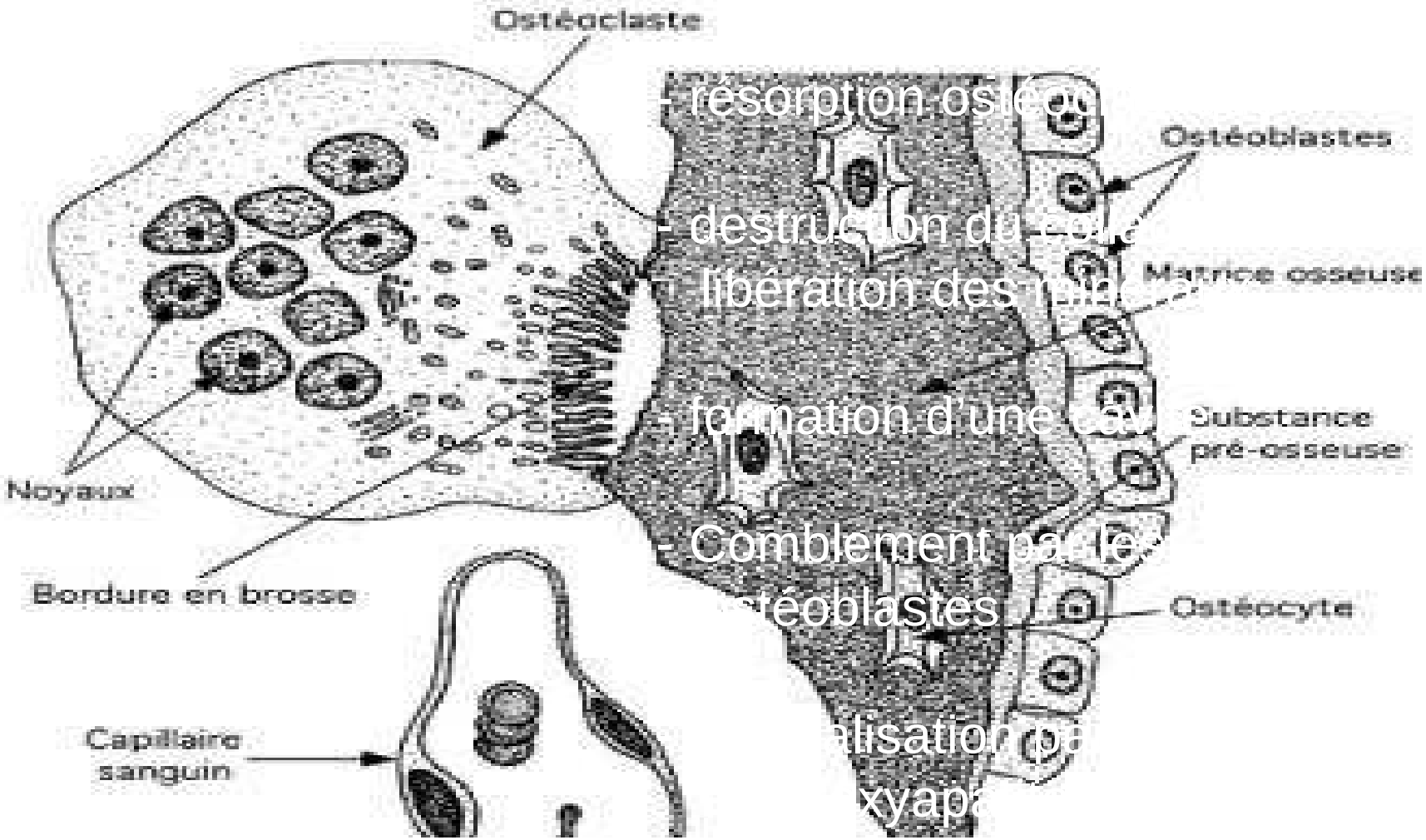

- résorption osté
- destruction du
- libération des
- formation d'une
- Comblement par les ostéoblastes
- alisation par
xyapa

LE TRACEUR OSSEUX

« DIPHOSPHONATES »

- Reflet de l'activité métabolique osseuse (perfusion et ostéoblastose)…fixation sur la phase minérale (cristaux d'hydroxyapatite en formation)
- Forte fixation osseuse
- Faible fixation extra osseuse
- Rapport os/muscle = 350
- Élimination urinaire rapide du produit non fixé
- Le temps scintigraphique est un compromis entre le BDF vasculaire et la fixation maximale :

  2 à 3 heures est un bon compromis

PROTOCOLES

- Aucune préparation particulière du patient
- Interrogatoire du patient
- Injection IV, en dehors du site d'intérêt, +/- sous la caméra, et/ou image précoce sur zone suspecte
- Balayage corps entier +/- centrés, tomo

RAPPELS

- Intérêt dans les pathologies qui altèrent peu la densité osseuse ou la configuration
  - Infection
  - Métastases
  - Traumatisme n'allant pas jusqu'à la rupture corticale
- Examen indispensable du bilan d'extension initial des cancers ostéophiles
- Permet une surveillance fiable des patients pour détection précoce de métastases
- Evalue l'efficacité d'une thérapeutique, mais attention au « flare » syndrome (embrasement thérapeutique) qui impose 6 mois avant un contrôle

LA MALADIE METASTATIQUE

- Exposition à la douleur, fracture, compression, hypercalcémie
- Fréquence stable depuis 20 ans, tournant dans l'histoire de la maladie
- La guérison devient illusoire, le traitement devient palliatif
- Les objectifs sont d'accroître la durée de vie, et d'en améliorer la qualité

DOSIMETRIE DU PATIENT

Scintigraphie < scanner

Type d'exploration	Dose efficace (mSv)
ganglion sentinelle	0,32
scintigraphie osseuse	3,6
scingraphie de perfusion pulm.	1,0
mammographie	0,4
radiographie pulmonaire	0,04
radiographie du rachis lombaire	2,4
TDM du thorax	8,3

From MRS Keshtgar, WA Waddington, SR Lakhani, P Ell. The sentinel node in surgical oncology, Springer, 1999, p. 95.

INVESTIGATIONS RADIOLOGIQUES

- Radiographies standard :
  - Peu sensible. Perte > 50%
- TDM :
  - Localisations difficiles (rachis, pelvis)
  - Guide la biopsie
- IRM :
  - le + sensible,
  - limites actuelles délais, acquisition centrée
- Précocité de détection :
  - IRM > SCINTI > TDM > RADIO
  - Mais seule la scintigraphie analyse l'ensemble du squelette

LOCALISATIONS OSSEUSES

- rachis > bassin > côtes > sternum > humérus/fémur > crâne

- rachis :

  lombaire > thoracique > cervical

  corps vertébral > arc postérieur

  mur postérieur > rebord antérieur

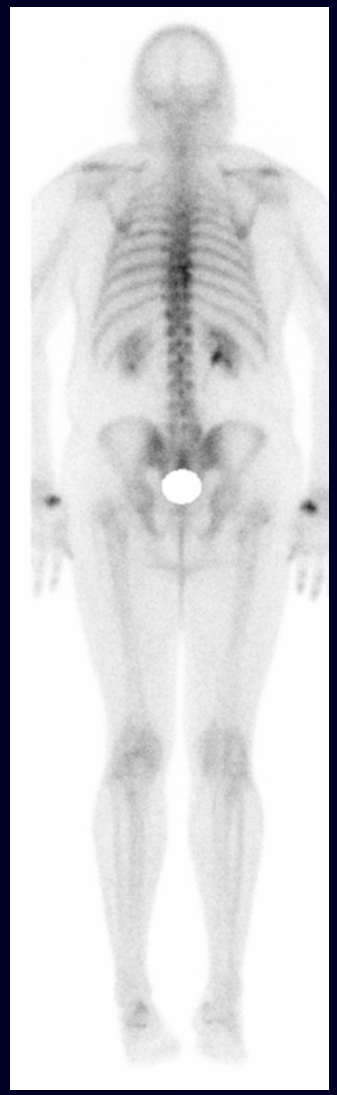

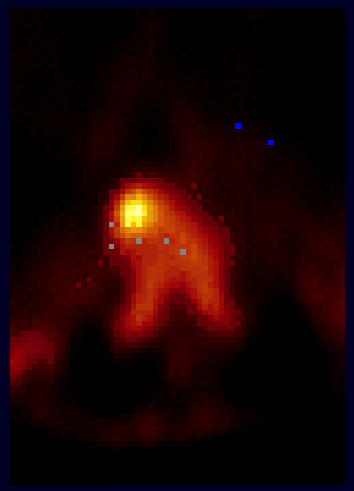

RACHIDIENNE

2/3 des tassements porotiques surviennent de D12 à L2,
et en médio thoracique D7-D8…….les fractures tassements au dessus de D6 sont suspectes de métastases

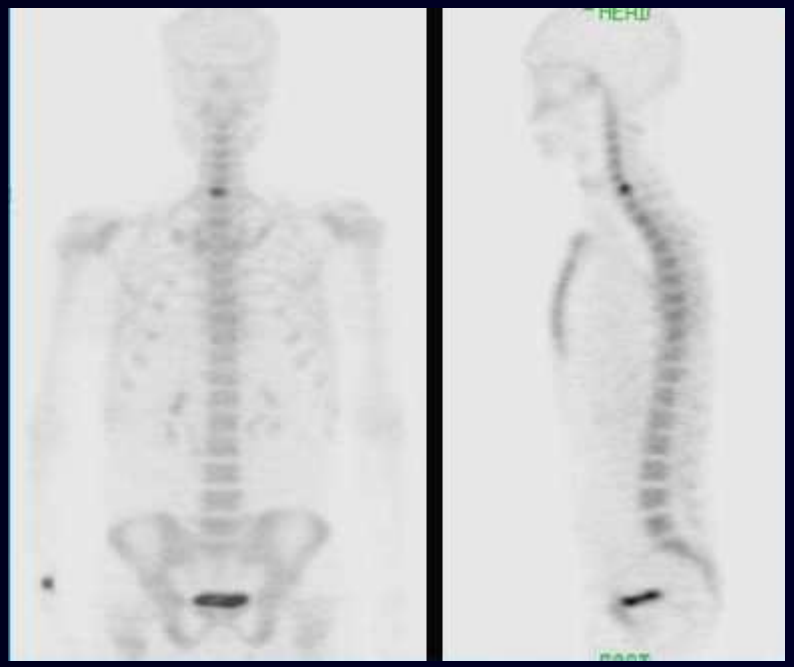

GRILL COSTAL

- TUMEH indique que 90%
  des hyperfixations du grill costal
  sont bénignes chez les patients
  suivis pour un cancer

Par ailleurs l'envahissement par contiguité d'une côte existe, pour un primitif bronchique

INDICATIONS ONCOLOGIQUES

- **A – L'HOMME ET SA PROSTATE**

  - Bilan d'extension initial si PSA > 10ng/ml
    (ou Gleason et/ou PAL élevés)
    (ou avant ttt curatif)
  - Suivi des traitements
  - Diagnostic de récidive

PROSTATE - BILAN D'EXTENSION INITIAL

- Permet de caractériser une atteinte osseuse initiale non secondaire... Paget

- Certaines équipes préconisent la réalisation d'un examen de référence pour les populations « rhumatologiques »

PROSTATE - BILAN D'EXTENSION INITIAL

- Permet de localiser les foyers dégénératifs
- Car atteinte métastatique dans 80% rachidienne
- Le squelette seul site métastatique dans 65% des cas

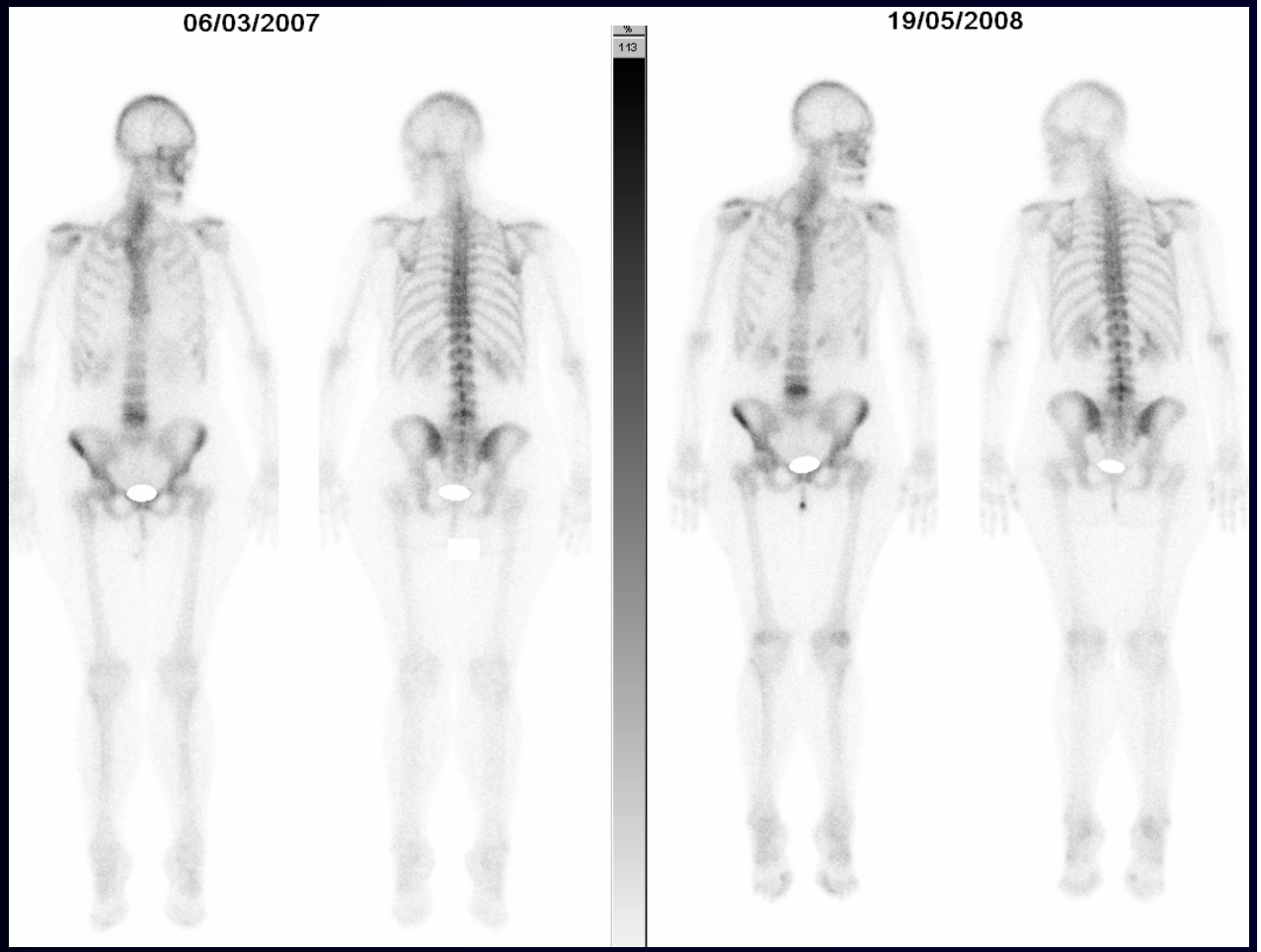

PROSTATE - SUIVI THERAPEUTIQUE

- Suivi des Traitements Si échappement Thérapeutique Mode osseux, local, ganglionnaire

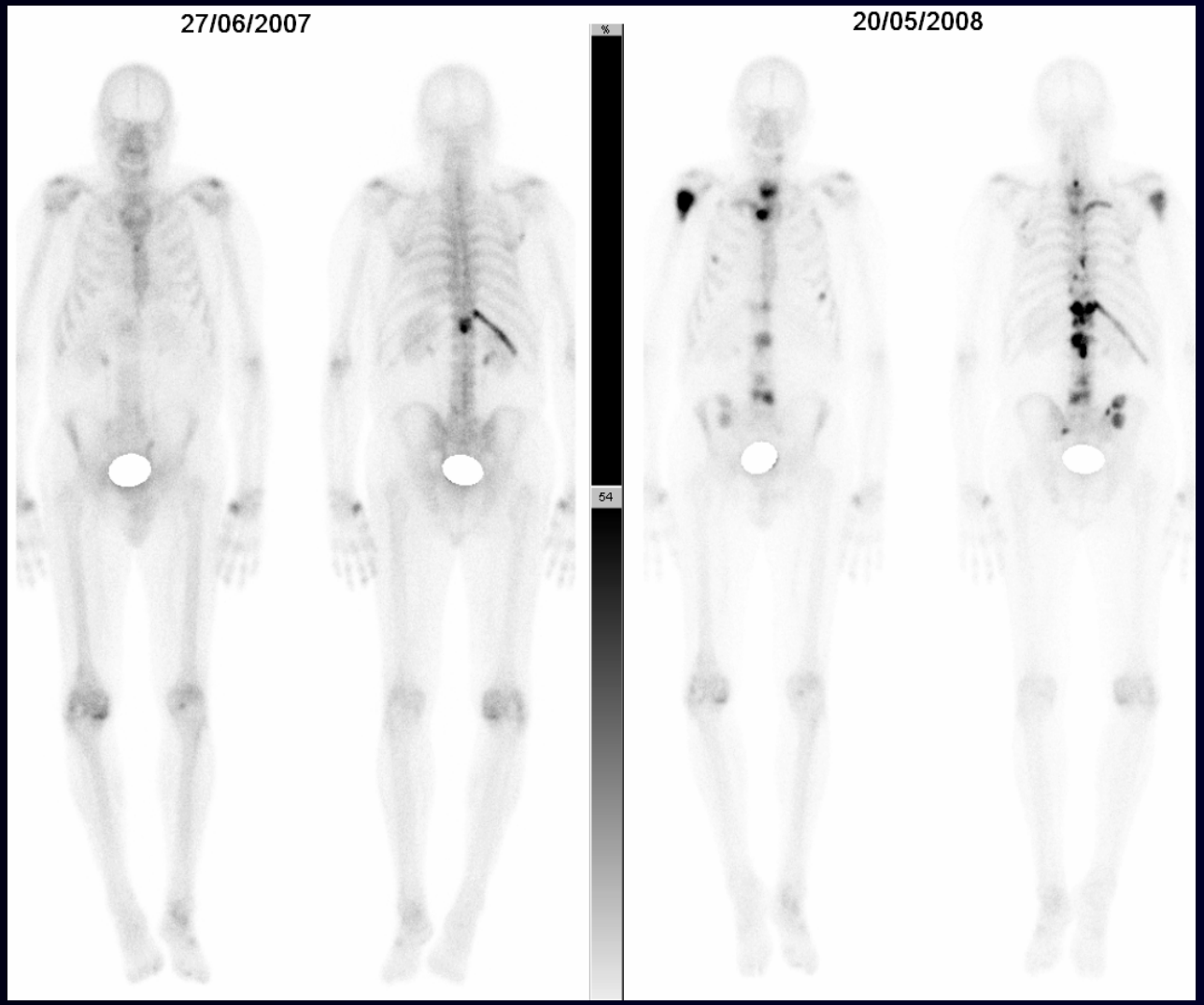

PROSTATE - SUIVI THERAPEUTIQUE

- Permet de localiser les zones à risque fracturaire

- Tout en sachant que 10% des fractures-tassements rachidiennes chez les patients suivis pour une prostate sont dues au blocage androgénique

- La survenue de fracture (porotique ou non) est corrélée négativement à la survie globale dans le cancer prostatique

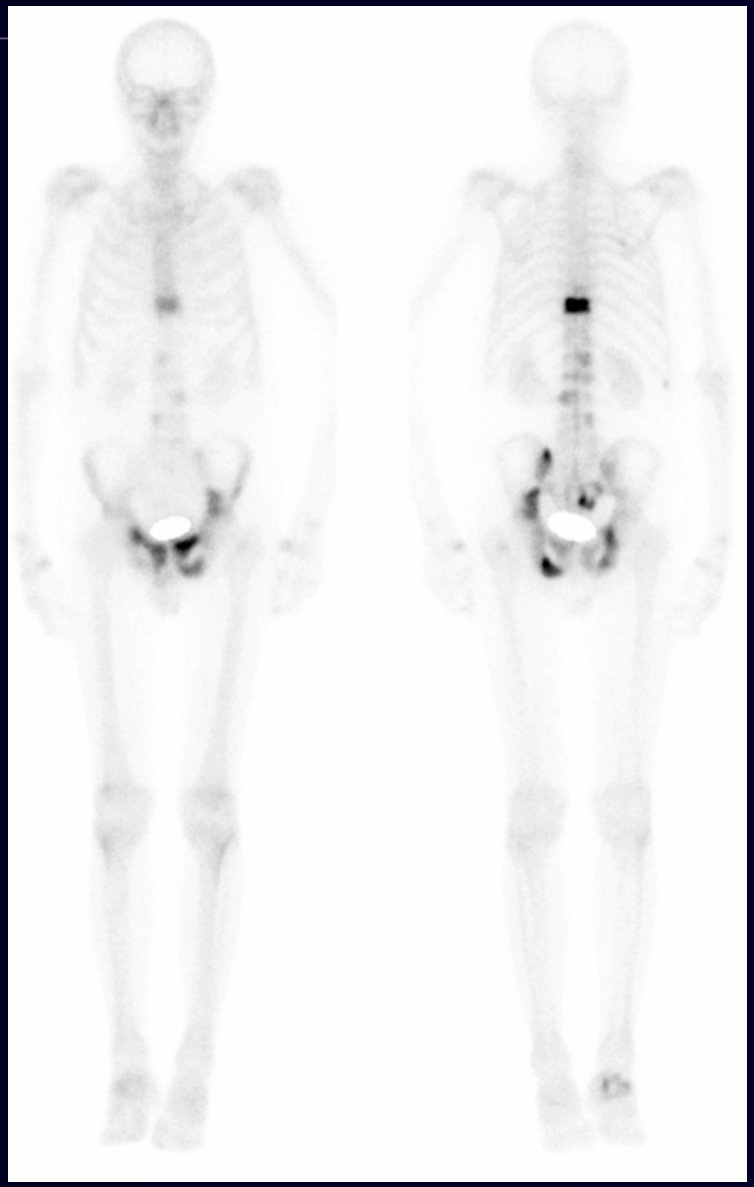

PROSTATE - FIXATION DIFFUSE

- Super scan par métastases confluentes au niveau du squelette axial…extrémité peu visible, comme les reins

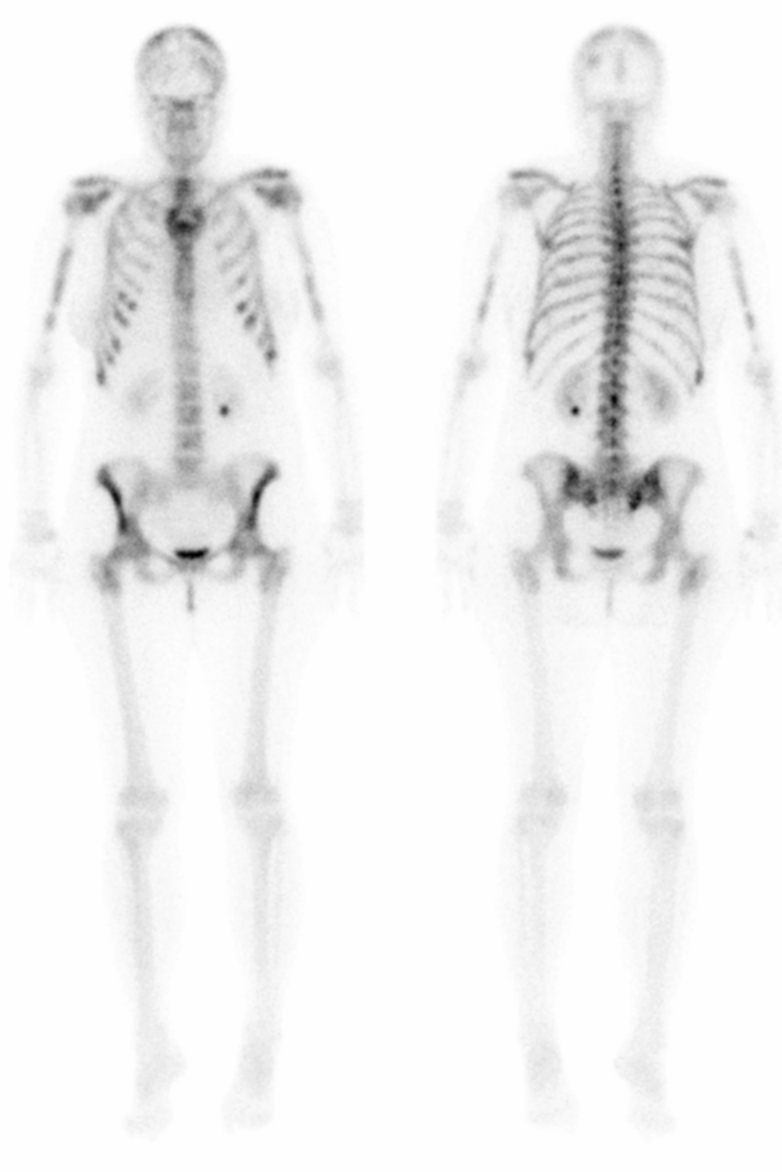

PROSTATE - FIXATION DIFFUSE

- Réaction médullaire dans une splénomégalie myéloïde, chez un patient sous hormonothérapie pour une prostate gleason 6, avec une réascension récente des PSA (de 1.8 à 4.8 en 6 mois)

INDICATIONS ONCOLOGIQUES

- **B – LA FEMME ET SON SEIN**

- Sensibilité élevée (80-90%) dans la détection des métastases osseuses

- Dépistage systématique augmentation du nombre des tumeurs T1 (petite taille) et T0 (infraclinique)

  75 % des T1 sont N- au curage

  Remise en question du curage axillaire systématique, et du bilan d'extension systématique

Morbidité >>> Valeur Thérapeutique

SEIN – INDICATIONS ONCOLOGIQUES

- Le cancer du sein chez la femme est le cancer le plus fréquent
- C’est aussi la première cause de mortalité par cancer

SEIN – FACTEURS PRONOSTIQUES

- Facteur pronostique :

  en l'absence de traitement permet de prédire l'évolution de la maladie en terme de risque de rechute et de décès (survie)

SEIN – ELEMENTS DU PRONOSTIC

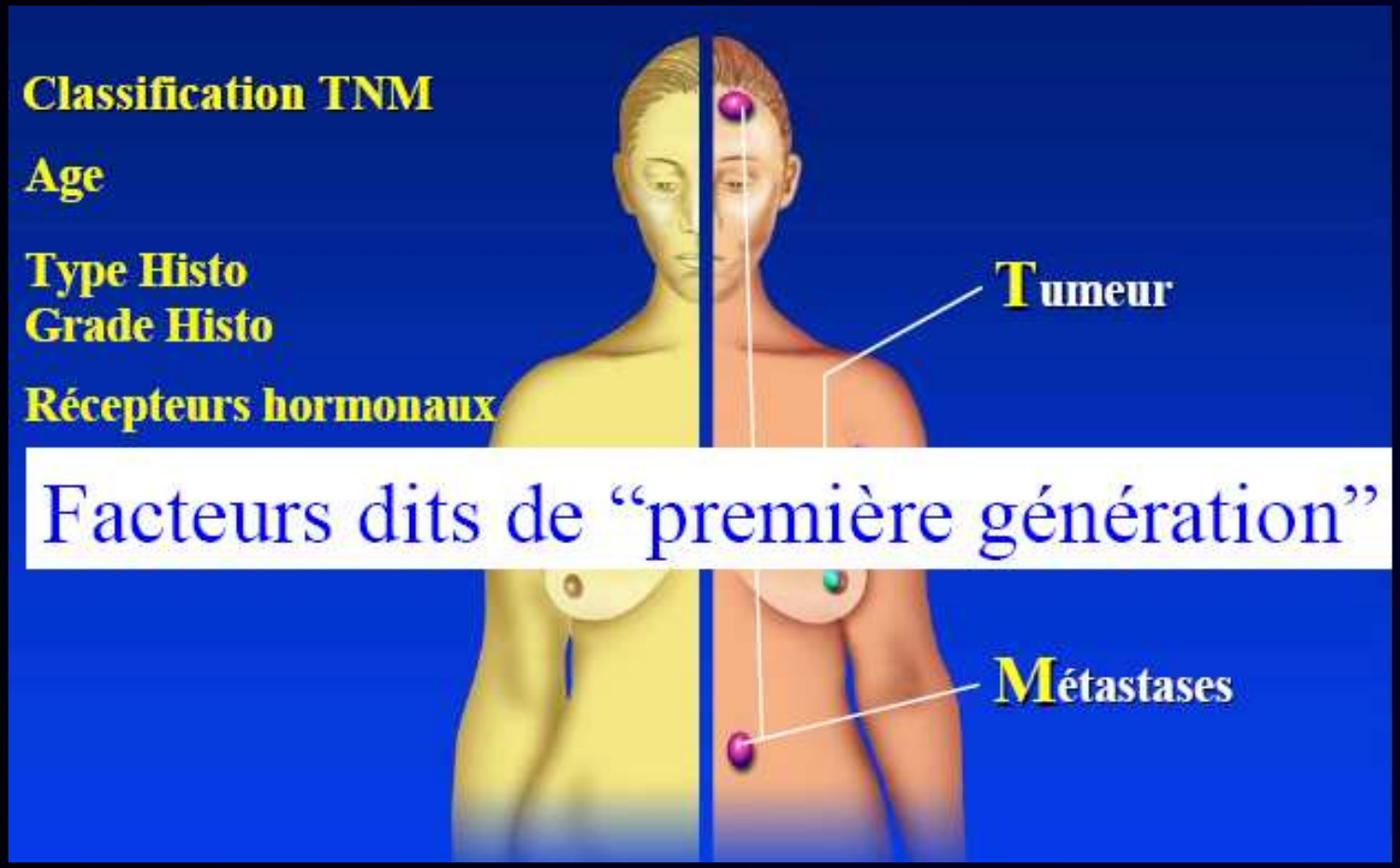

Facteurs dits de “première génération”

SEIN – INDICATIONS ONCOLOGIQUES

- Métastases multiples
  - Distribution aléatoire
  - Localisation prédominante voire exclusive sur le squelette axial, les métaphyses proximales des os longs, en raison d'une distribution hématogène

Fissures porotiques

Lésions multifocalisées

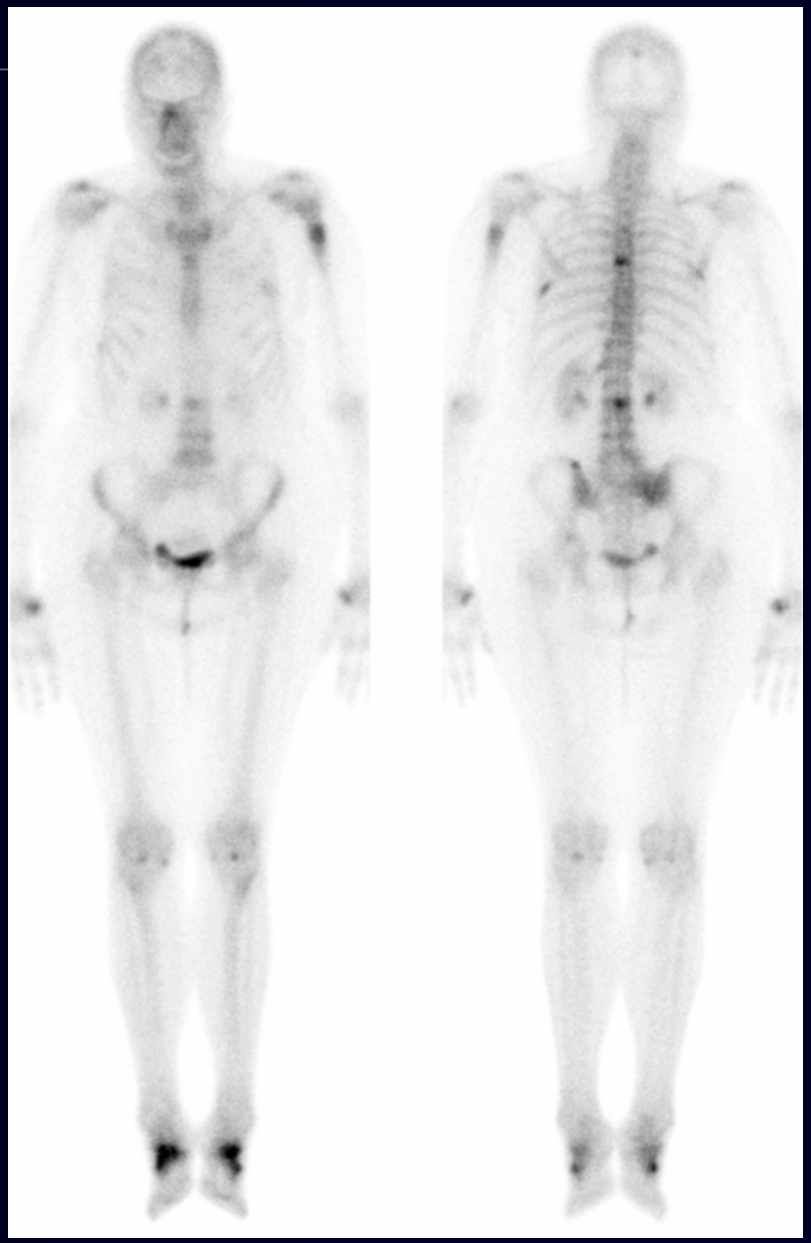

SEIN – INDICATIONS ONCOLOGIQUES

- Métastases solitaires
  - Corps vertébral et région métaphyso-diaphysaire des os longs
  - Bonne sensibilité mais faible spécificité…confirmation radio-histologique
  - Le mode de rechute osseux est le mode de rechute le plus fréquent

    (BOXER) dans le cancer du sein…hyperCa, Ca15.3, douleur persistante
  - Si fixation sternale isolée et atcd K sein…proba de malignité >80%

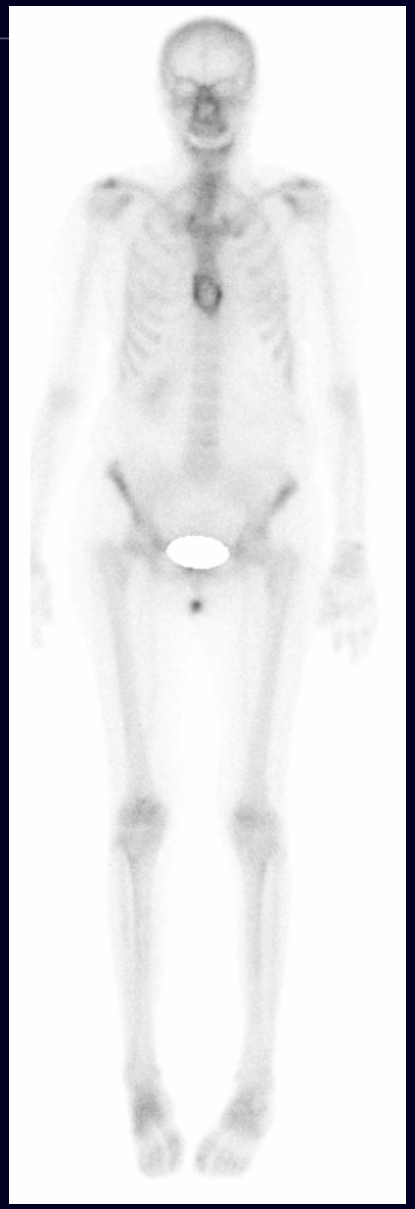

Métastases solitaires

- Bilan de douleurs après une chute, atcd sein
- Image condensante en L2, remontée du marqueur
- Pas de fixation lombaire, mais localisation crâne

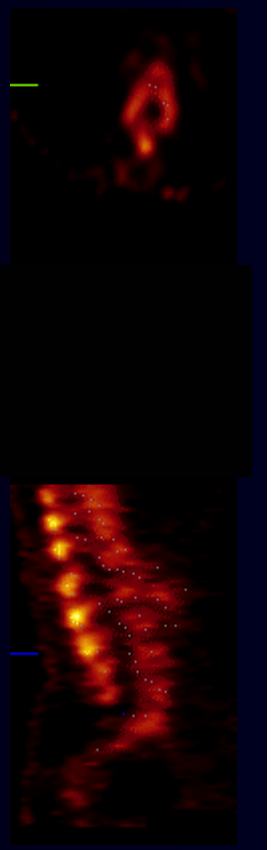

INDICATIONS ONCOLOGIQUES

C - POUMON, REIN, THYROIDE, AUTRES

- Localisation d'une cible pour guider une biopsie
  - Bilan d'un souffrance non carcinologique chez un patient aux antécédents de cancer, ex fracture spontanée….biopsie pour confirmer le caractère métastatique ou non de la lésion
  - Bilan d'extension de métastases sans primitif connu…prélèvement pour obtenir une orientation histologique

C - POUMON, REIN, THYROIDE, AUTRES

- Fréquence des métastases osseuses en fonction du primitif
  - Prostate 65-75%
  - Sein 65%
  - Poumon 30-65%
  - Thyroïde 30-60%
  - Rein 25-50 %
- Sein, prostate, poumon et thyroïde = 80% des méta os
- Métastases osseuses 3ème localisation après le foie et le poumon
- 30% sont asymptomatiques
- 15% des patients aux antécédents de cancer ont une anomalie de fixation isolée (50% rachis, 20% côtes, 15% bassin, 10% sternum)

INDICATIONS PRATIQUES

- Peut faire réfuter l'intervention chirurgicale du cancer primitif (ex du K poumon)
- Bilan de douleurs inexpliquées
- Avant radiothérapie externe
- Image radiocondensante suspecte
- Perturbations biologiques (marqueurs tumoraux, calcémie, PAL, Sd inflam)

LIMITES

- MANQUE DE SPECIFICITE
- SENSIBILITE VARIABLE EN DEHORS DES CANCERS OSTEOPHILES (POUMON, PROSTATE, SEIN, REIN ET THYROIDE)
- ACCESSIBILITE GEOGRAPHIQUE

INTERETS

- EXAMEN DE ROUTINE DEPUIS 40 ANS
- IMAGERIE FONCTIONNELLE CORPS ENTIER
- DETECTION PRECOCE DES ANOMALIES
- ACCESSIBILITE TEMPORELLE

CONCLUSION

- BILAN DE CANCERS OSTEOPHILES
- INDICATION EN FONCTION DE LA PREVALENCE
- ESSENTIELLE A UNE THERAPEUTIQUE PALLIATIVE
- COUT / EFFICACITE