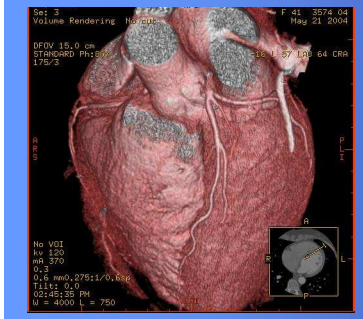

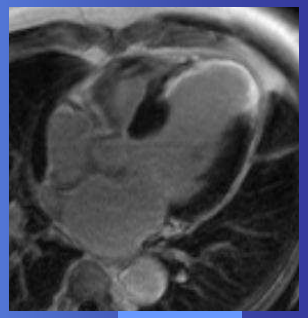

Scanner et IRM

JN Dacher, Rouen

Séminaire Bordeaux-Mérignac, 2008

Scanner cardiovasculaire

- EP, AAT, AAA, dissection…
  - Le scanner devient rapidement un examen de référence dans le bilan diagnostique et le suivi
  - Depuis l'avènement du scanner hélicoïdal
    - Et l'acquisition volumique (isotropique) des multi détecteurs

IRM/TDM cardiaque dans le bilan pré opératoire

- Pas de recommandation de l'imagerie en coupe
  - Mais, les recommandations de pratique actuelles
  - Laissent entrevoir les indications potentielles

Indications reconnues du scanner cardiaque et coronaire

- Ne doit pas être utilisé en dépistage (Rx)
- L'accès au scanner doit être restreint à des patients sélectionnés (FC, rythme, IMC..) (ESC 2008)
- Le scanner doit être réalisé et interprété par des experts (ESC 2008)
- Le scanner doit bénéficier aux patients symptomatiques à risque intermédiaire, incluant les patients qui ont eu un test ischémique équivoque (ESC 2008, AHA 2008, ACCF 2006)
  - Les patients à haut risque requièrent une coronarographie invasive
    - CT souvent limité par le calcium
    - et, probabilité élevée d'angioplastie

Schroeder S et al. Eur Heart J 2008;29:531
Hendel et al. JACC 2006 October 3, 48: 1475
Bluemke DA. Circ 2008; 118: July 29

Avant chirurgie orthopédique,

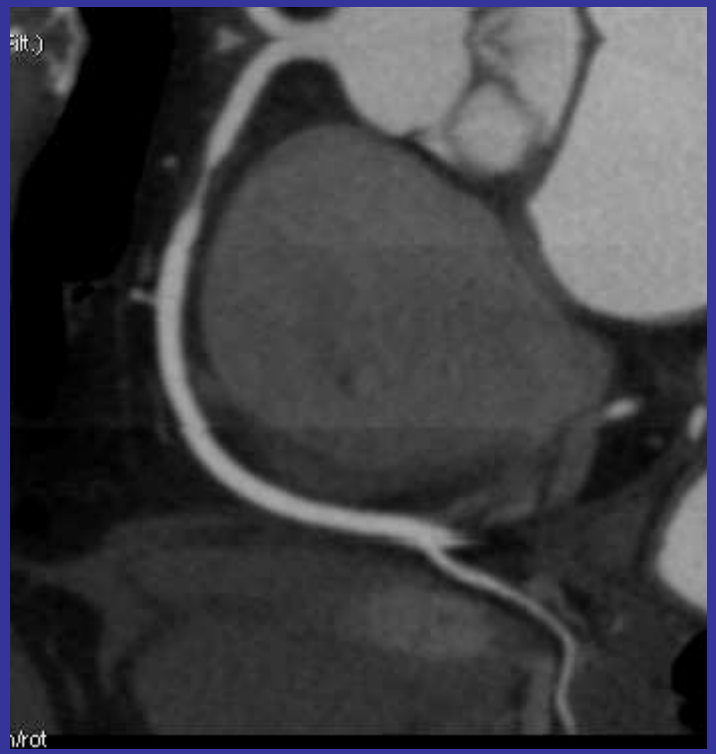

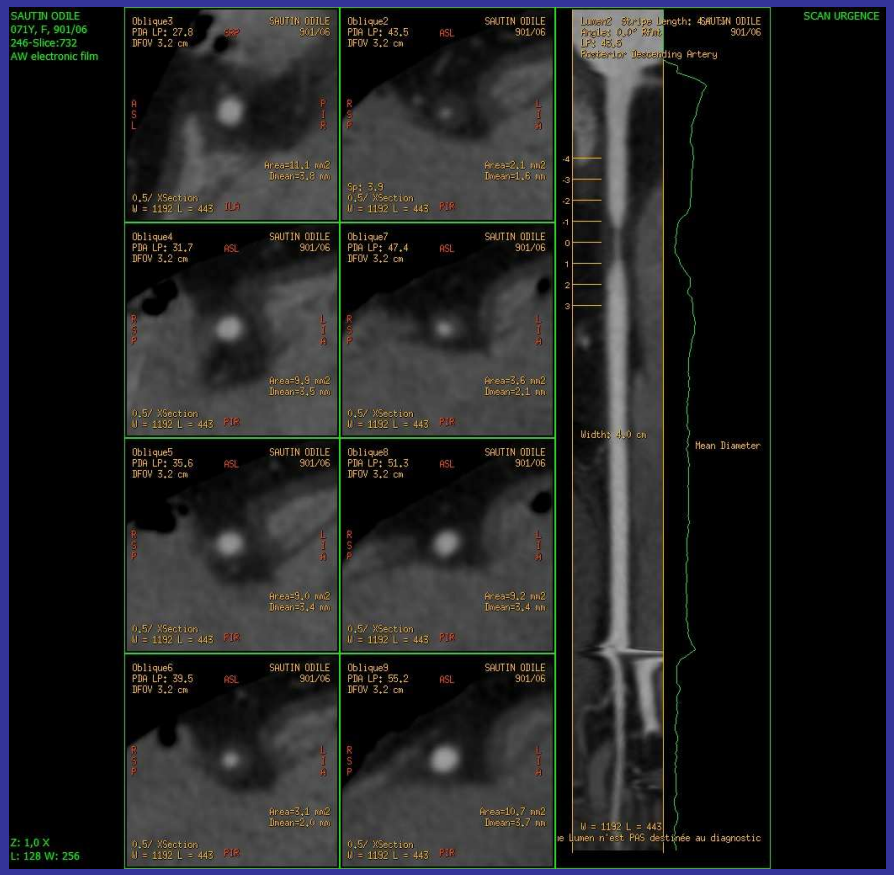

Femme de 71 ans, risque faible mais DT atypique, inaptitude à l'exercice en raison d'une coxarthrose invalidante (chirurgie programmée)

Test ischémique équivoque

- 70 ans, retraité, sportif, asymptomatique,
- FDR; HTA traitée
- Troubles de repolarisation « anciens » en V5-V6
- Scintigraphie d'effort : « ischémie septo-apicale douteuse, possible artéfact »

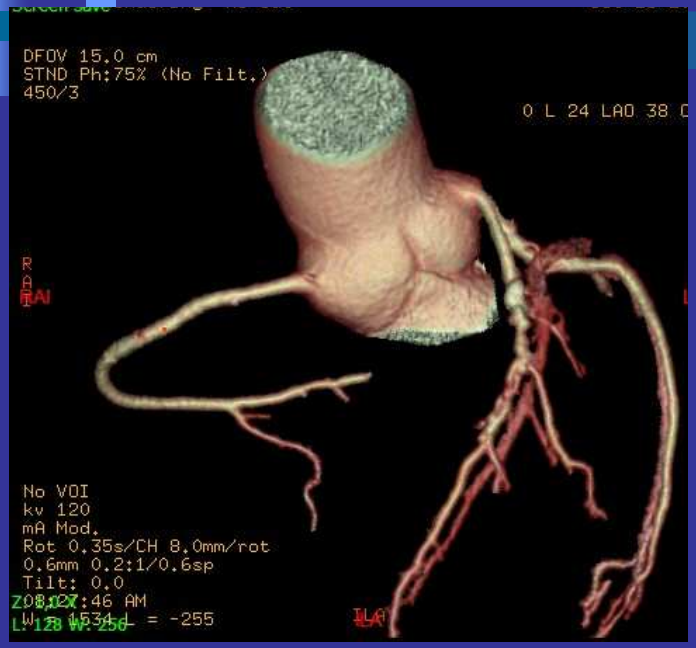

Lésion longue mixte, hypodense et calcifiée de l'IVA

Confirmée en coronarographie

Angioplastie (deux stents)

H, 49 ans

- Asymptomatique, Pas de FdR CV
- ECG en médecine du travail : BBG complet
- Échocardiographie : cardiopathie dilatée, FEVG 45%
  - Scanner pour éliminer origine coronaire

Technique

VCT 64 GE
Tenormine 100 mg per os
Injection triphasique
Visipaque 320 ; 80 cc
Sérum salé : 50 cc
Phase optimale 75% R-R
PDL 1065 mGy-cm

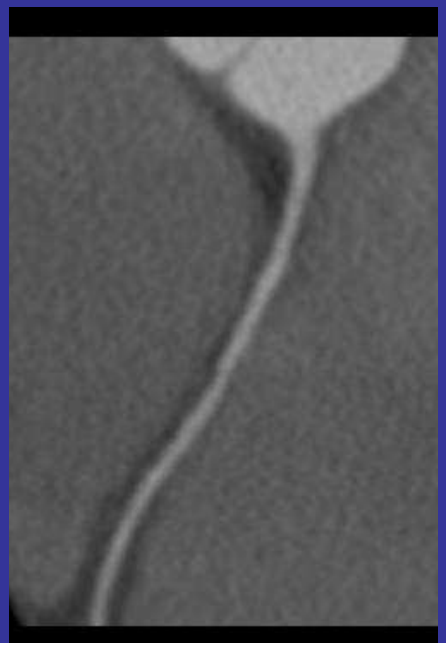

Cas miroir

- H. 65 ans, asymptomatique, HTA traitée
- BBG complet
- 1 accès de tachycardie, non documenté (FA ?)
- Scintigraphie sous vasodilatateur:
  - FEVG 40 %
  - Pas d'ischémie détectée, mais examen considéré comme difficilement interprétable en raison du BBG
  - Scanner pour éliminer maladie coronaire, probable CMD

Ghostine S et al. JACC 2006 Nov 21, 48:1929-34

Coroscanner

Ectasie modérée Ao
Plaque mixte avec sténose signif. IVA
Hypodensité apex
Cx; interprétation gênée par les artéfacts et le Ca++

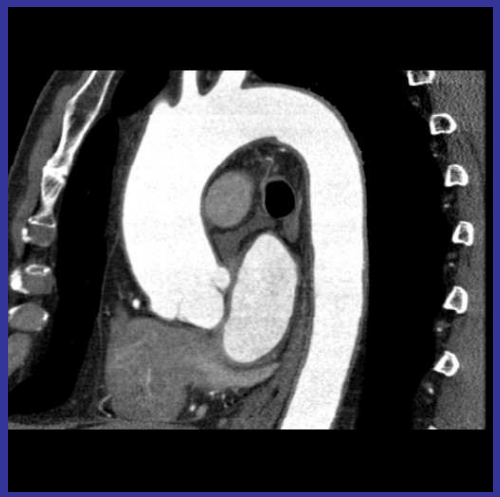

Coro

Cx: irrégulière

IVA:
St 70-90%
Stent Cypher

discordance entre signes cliniques et test ischémique

- Mr L, 68 ans, FDR CV
- Dyspnée asthmatiforme et DT atypiques
- EE sous maximale (66% FMT) reproduisant la dyspnée et induisant un malaise
- FEVG 52% au post effort, 57% au repos avec cinétique segmentaire normale

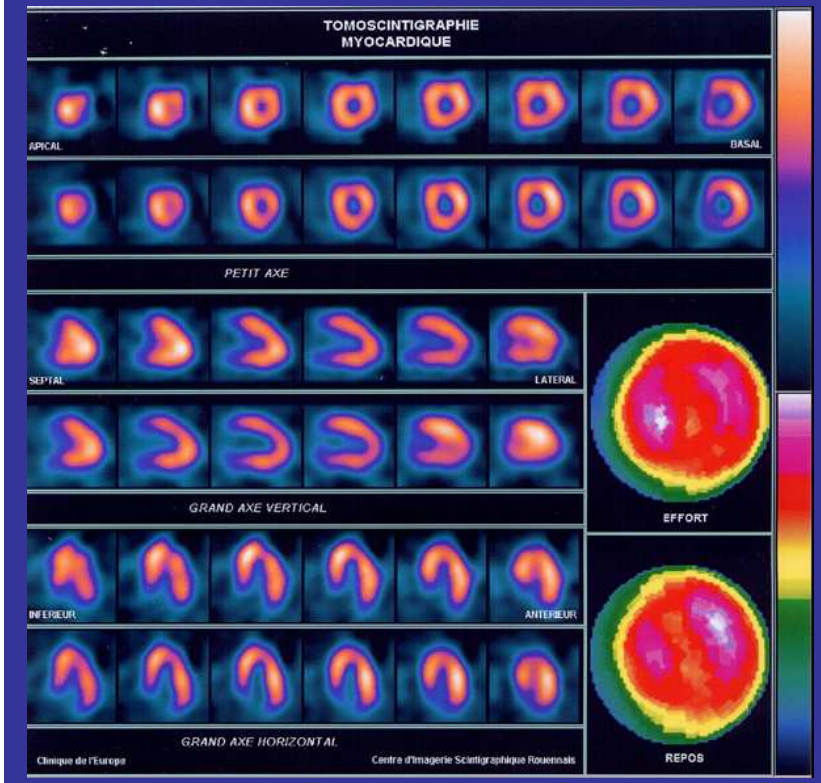

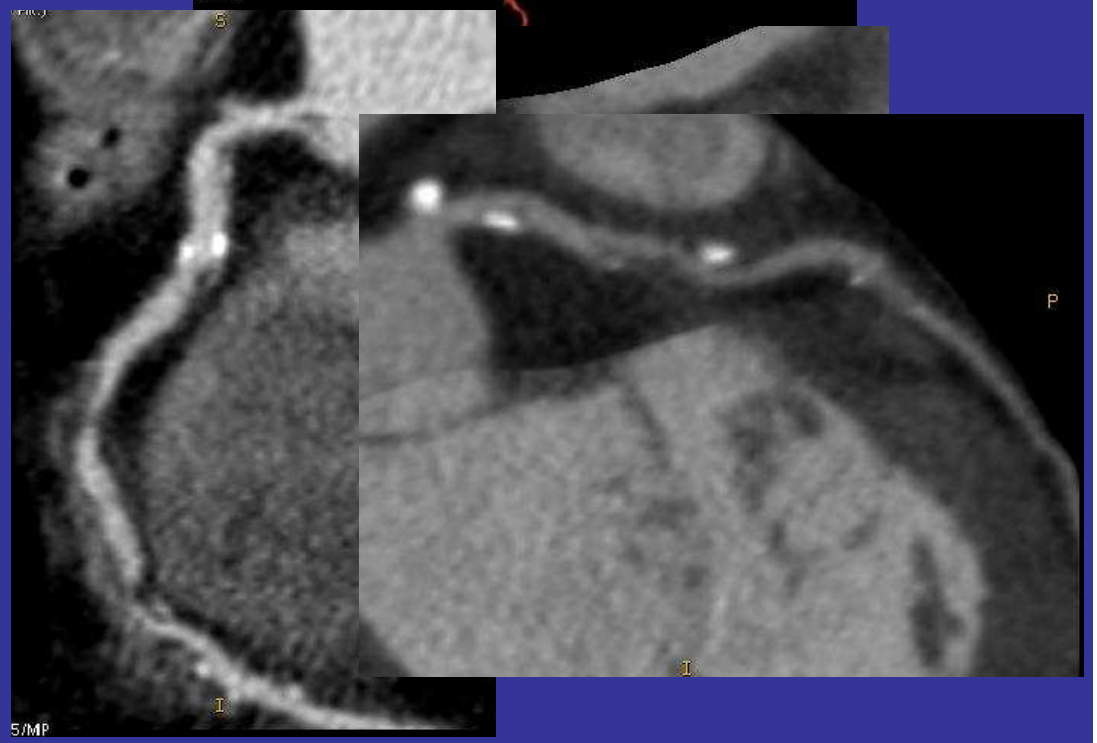

Intérêt d'adjoindre au moins un score calcique à toute scintigraphie ou IRM discordante ?

Un rôle pour le score calcique ?

- Stratification du risque
  - TDM recommandé chez les patients à risque intermédiaire (10-20% Framingham Score)
    - ESC 2008, AHA 2006
    - Un patient avec FRS intermédiaire et score Ca > 300 est reclassé « haut risque »
    - Score calcique seul peu irradiant

Schroeder S et al. Eur Heart J 2008;29:531
Budoff M et al. Circ 2006; 114:1761

Un rôle pour le score calcique?

- Bonne VPP vis-à-vis d'évènements cardiaques graves
  - chez les Caucasiens,
    - Population à risque intermédiaire
  - chez les patients IRC
- Excellente VPN de l'absence de calcium coronaire
- Progression rapide du score calcique = élément de mauvais pronostic
- Bonne corrélation entre « score zéro » et absence d'ischémie / absence de maladie coronaire significative en angiographie

Oudkerk M et al. Int J Cardiovasc imaging 2008; 24:645

Bilan coronaire inclus au bilan pré op exemple de l'AAT

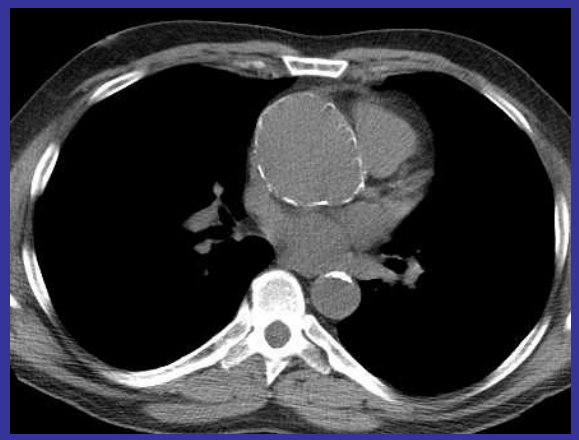

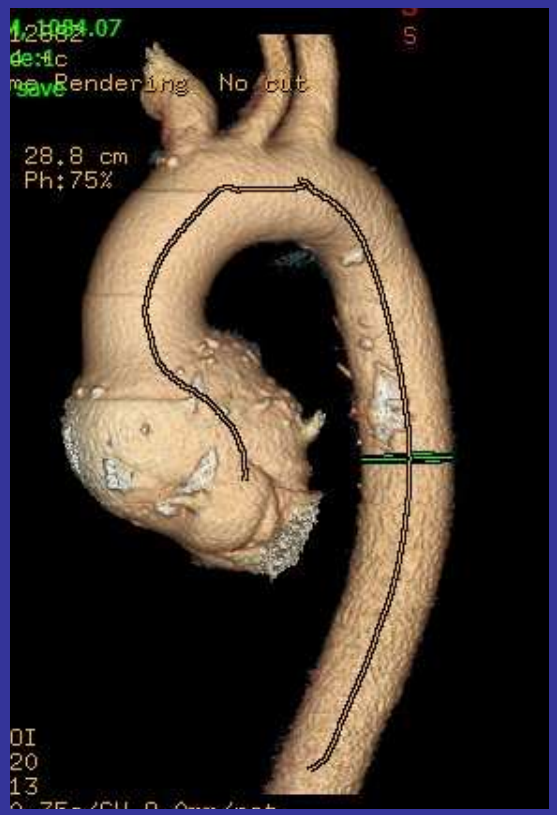

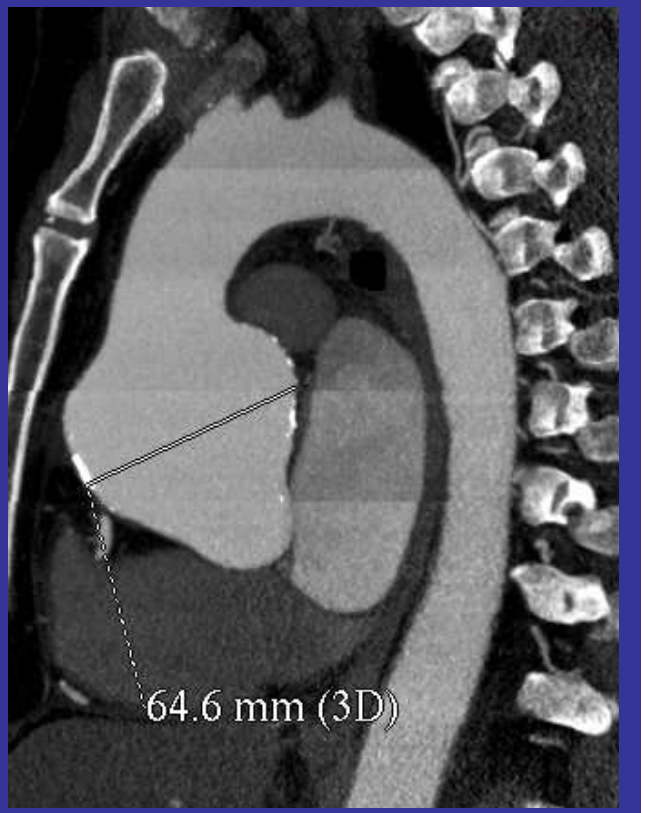

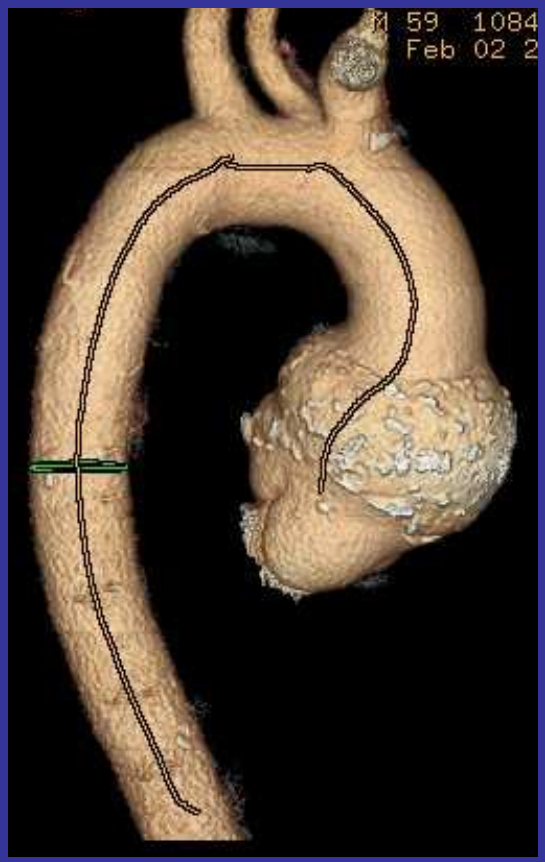
M 59 1084
Feb 02 2

Dmin=45.7 mm
Dmax=57.3 mm

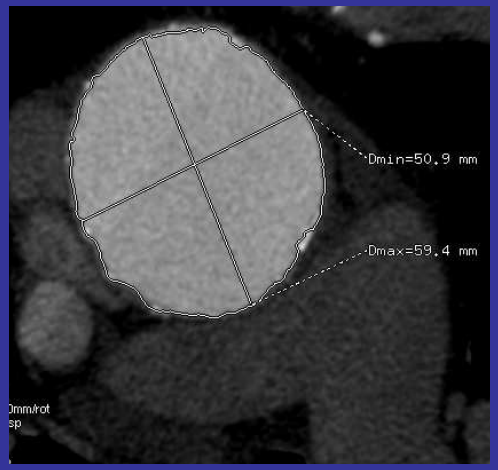
Dmin=50.9 mm
Dmax=59.4 mm

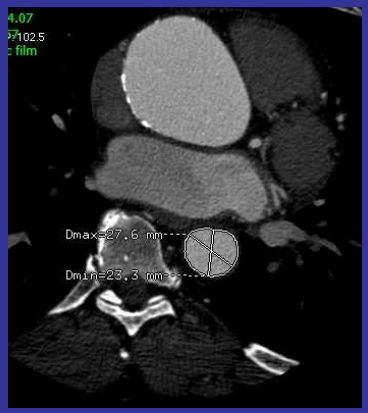
Dmax=27.6 mm
Dmin=23.3 mm

SAL
LP: 70.8
0 L 25 LAO
IPR

Post op

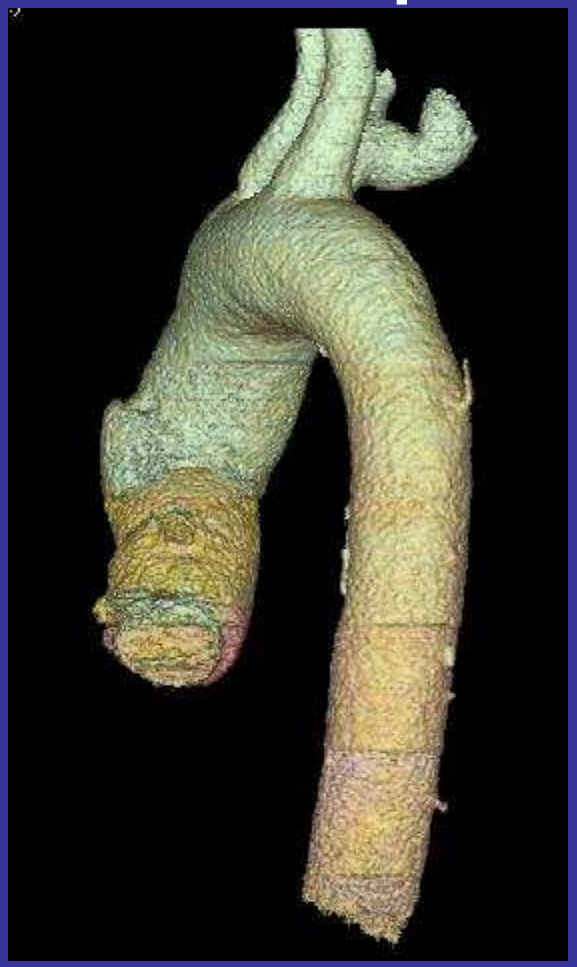

S
BEL
4/MIP
I

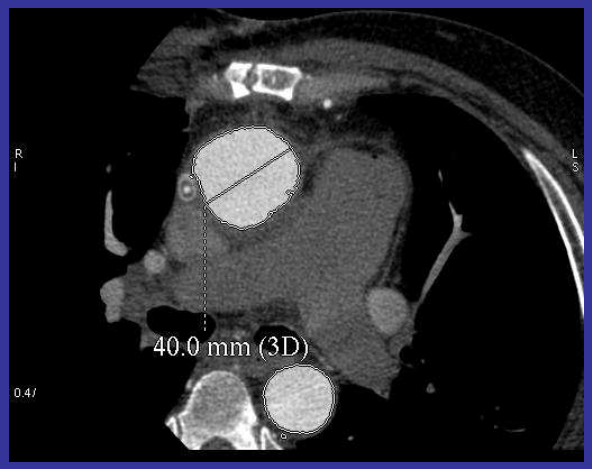
R
I
L
S
40.0 mm (3D)
0.4/

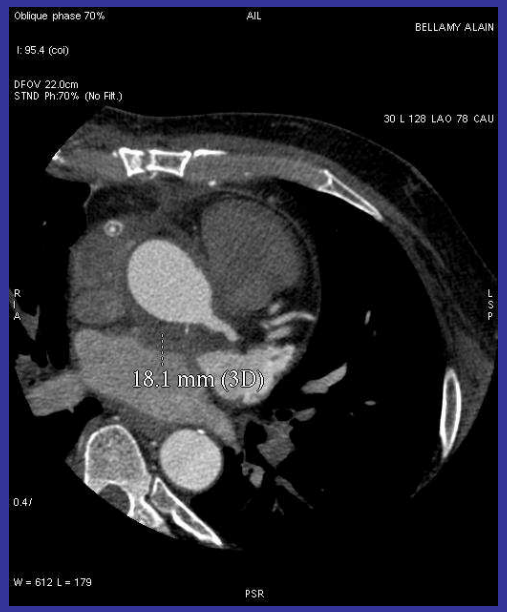
Oblique phase 70%
AIL
BELLAMY ALAIN
I: 95.4 (cor)
DFOV 22.0cm
STND Ph:70% (No Filt.)
30 L 128 LAO 78 CAU
R
I
A
L
S
P
18.1 mm (3D)
0.4/
W = 612 L = 179
PSR

Bilan pré opératoire des valvulopathies

- RM, IM, IA
- Plus discutable pour le RA
  - En raison de la fréquente infiltration calcique des coronaires

Bilan pré op. (vasculaire périph.)

- Patient de 48 ans, tabac
- ATCD d'Angioplastie percutanée de la CD
- Asymptomatique
- Scanner VCT 64d
  - 100 kV, Natispray
  - 80 cc Visipaque 320 à 6 cc/sec

P

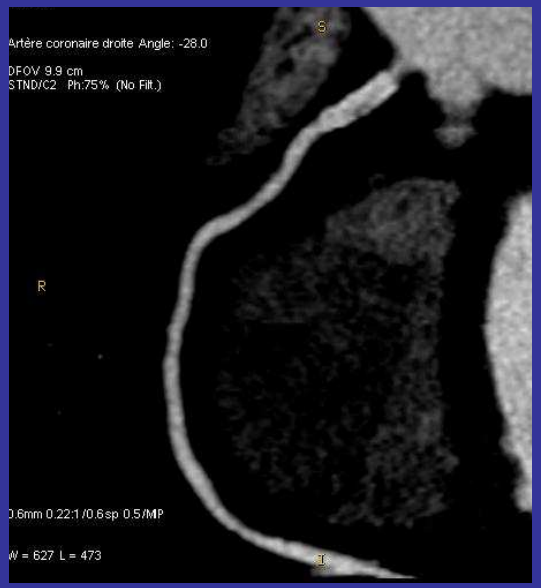
Artère coronaire droite Angle: -28.0
DFOV 9.9 cm
STND/C2 Ph:75% (No Filt.)
S
R
0.6mm 0.22:1/0.6sp 0.5/MP
W = 627 L = 473
I

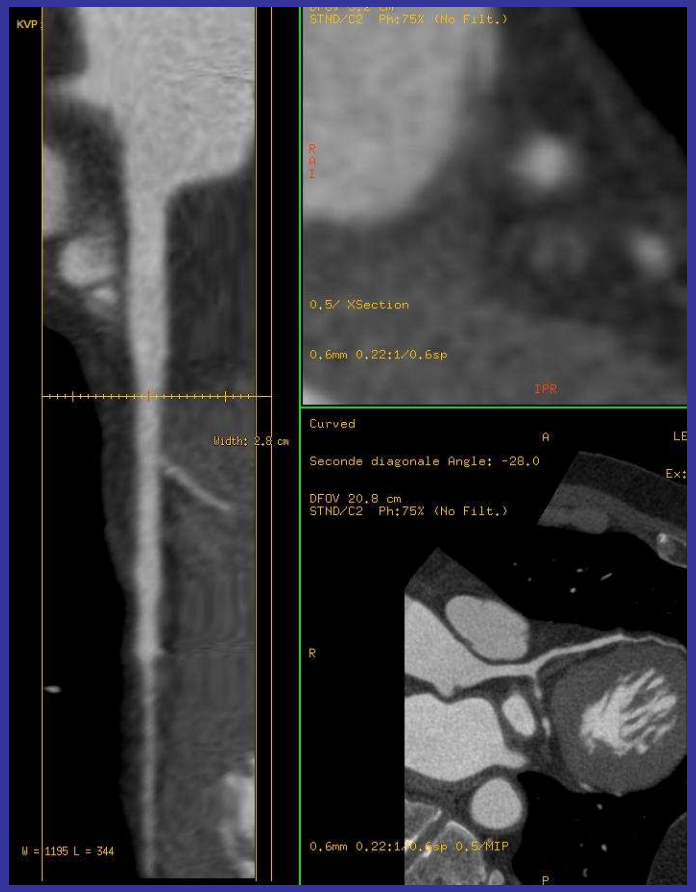
KVP
Width: 2.8 cm
W = 1195 L = 344
STND/C2 Ph:75% (No Filt.)
0.5/ XSection
0.6mm 0.22:1/0.6sp
IPR
Curved
A
LE
Seconde diagonale Angle: -28.0
Ex:
DFOV 20.8 cm
STND/C2 Ph:75% (No Filt.)
R
0.6mm 0.22:1/0.6sp 0.5/MIP
P

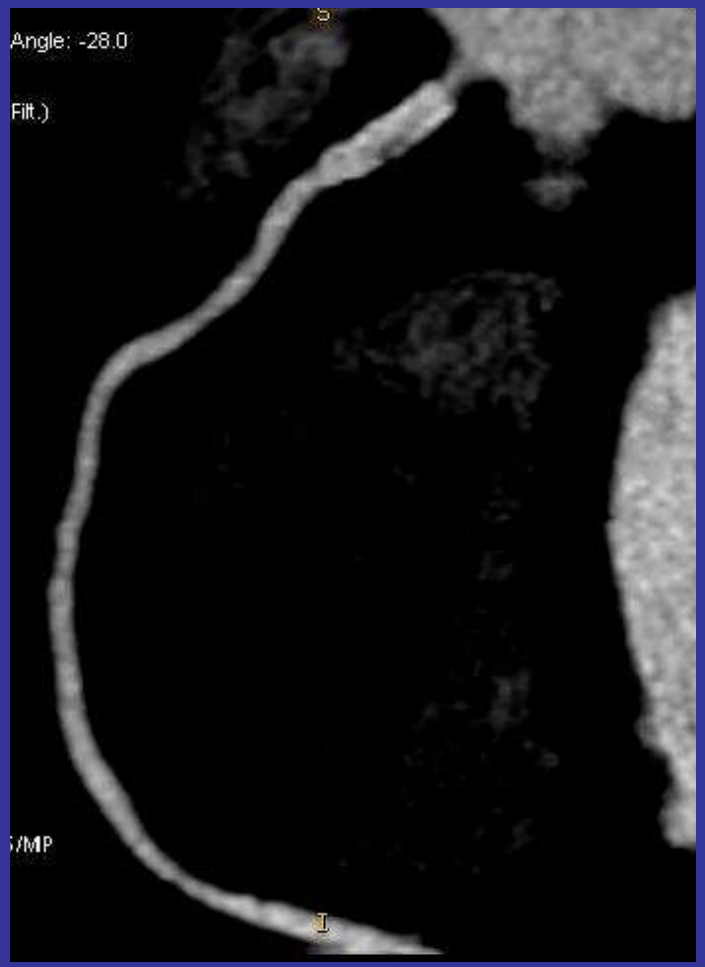
Angle: -28.0
Filt.)
S
I

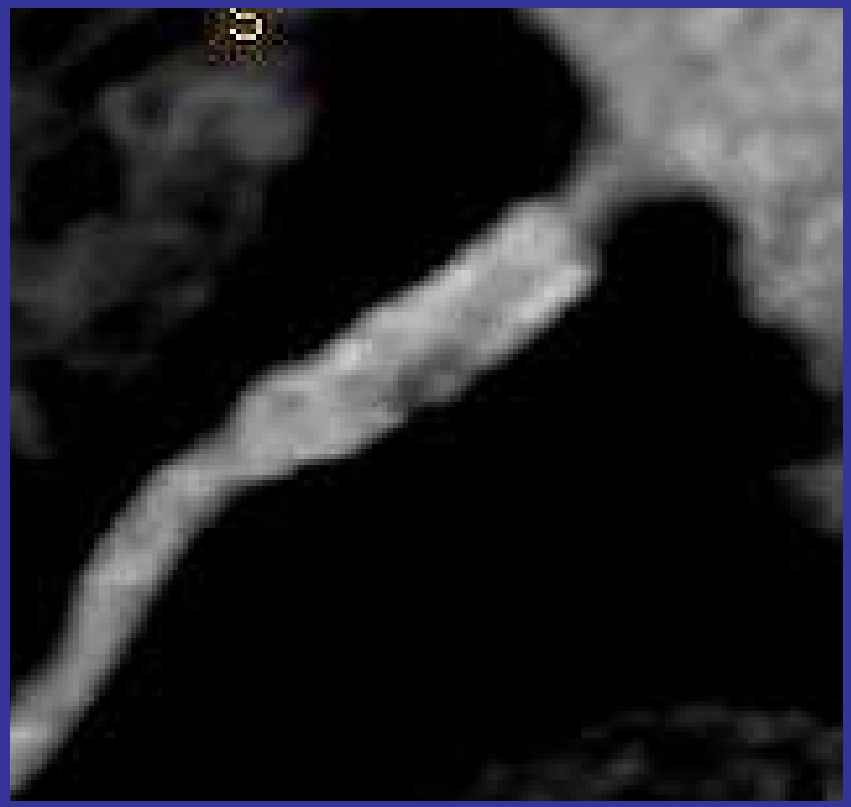

Analyse associée du myocarde

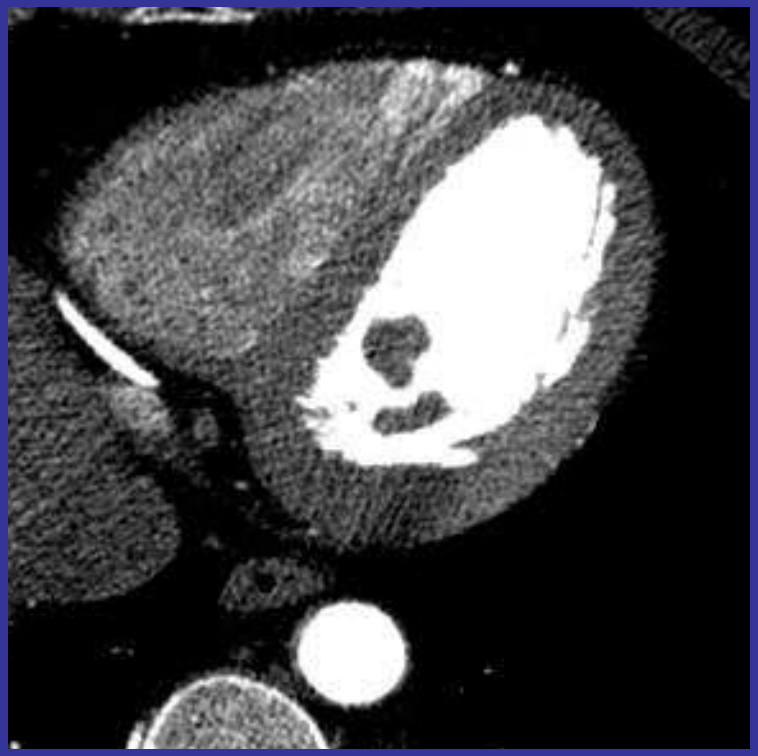

Rehaussement tardif

- Physiopathologie
  - Altération du « wash-out » du contraste qui reste piégé dans
    - Les zones de nécrose
    - La fibrose (ou l'œdème) interstitiel
      - Réalisant un tatouage myocardique sur une imagerie en Inversion Récupération réalisée 10-15 min après injection
      - Faisable en TDM et en IRM
        - Meilleur contraste en IRM

RT en scanner

- Faisable notamment après KT

  21 minutes après angioplastie de l'IVA

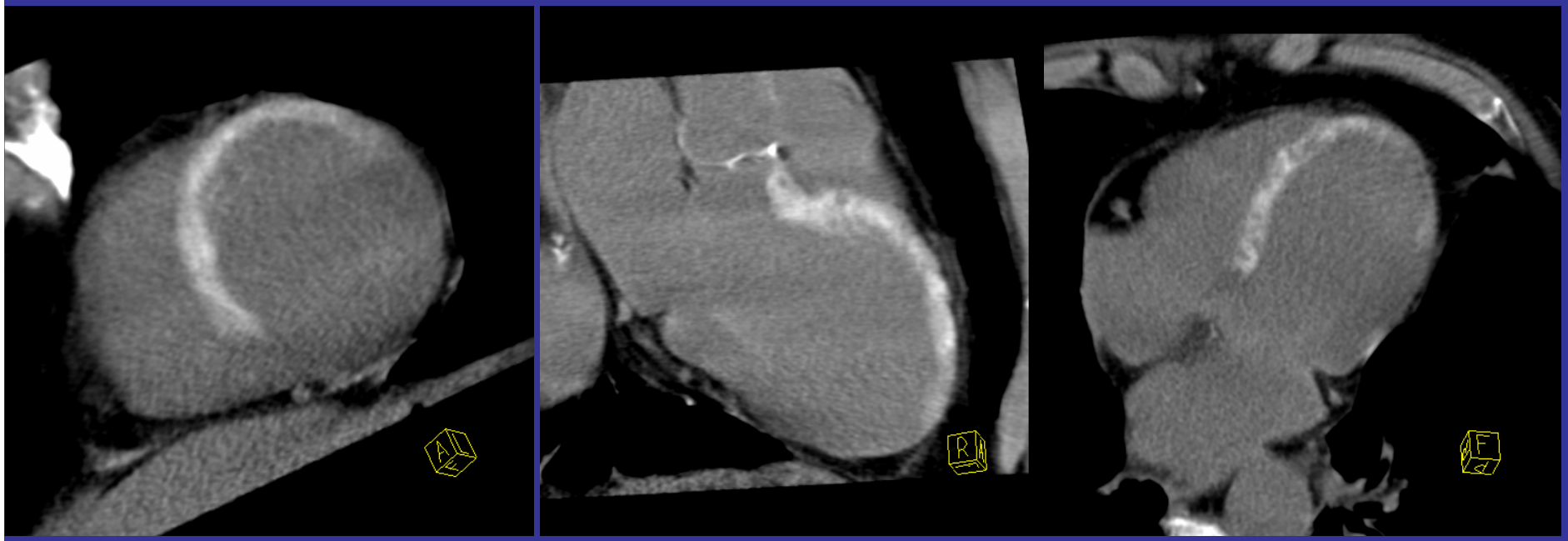

Courtesy from JF Paul

RT en IRM

- Excellent marqueur de la nécrose (donc de la viabilité)
  - Avec l'analyse de la cinétique segmentaire
  - Et l'épaisseur myocardique
  - Insuffisant quand 25-50% de RT
    - Compléter par une recherche de réserve contractile sous dobutamine
      - Écho dobu ou IRM dobu (en particulier si pt non échogène)

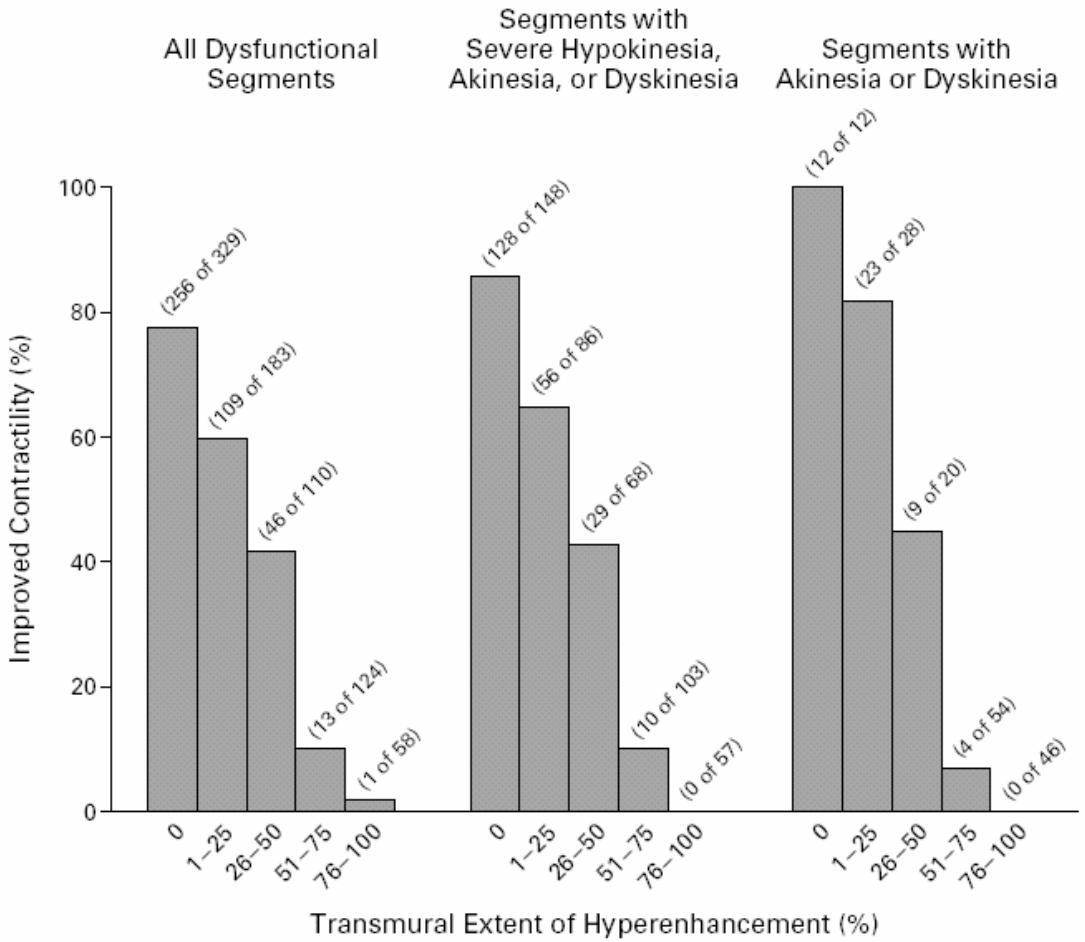

Figure 4. Relation between the Transmural Extent of Hyperenhancement before Revascularization and the Likelihood of Increased Contractility after Revascularization.

Data are shown for all 804 dysfunctional segments and separately for the 462 segments with at least severe hypokinesia and the 160 segments with akinesia or dyskinesia before revascularization. For all three analyses, there was an inverse relation between the transmural extent of hyperenhancement and the likelihood of improvement in contractility.

Kim et al, N Engl J Med 2000;343:1445-53

exemples

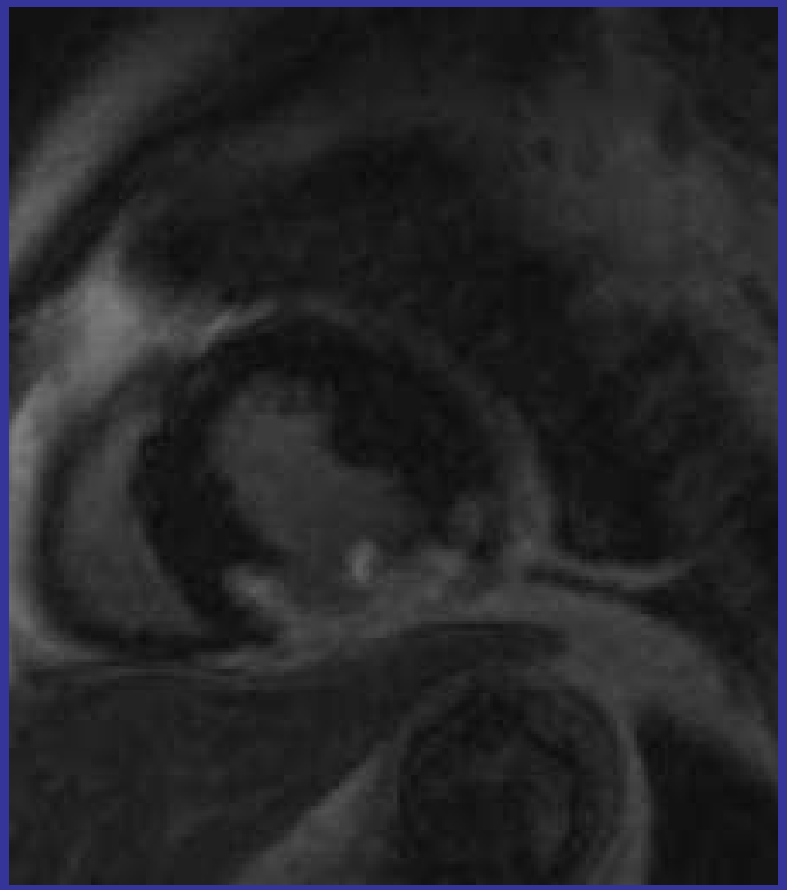

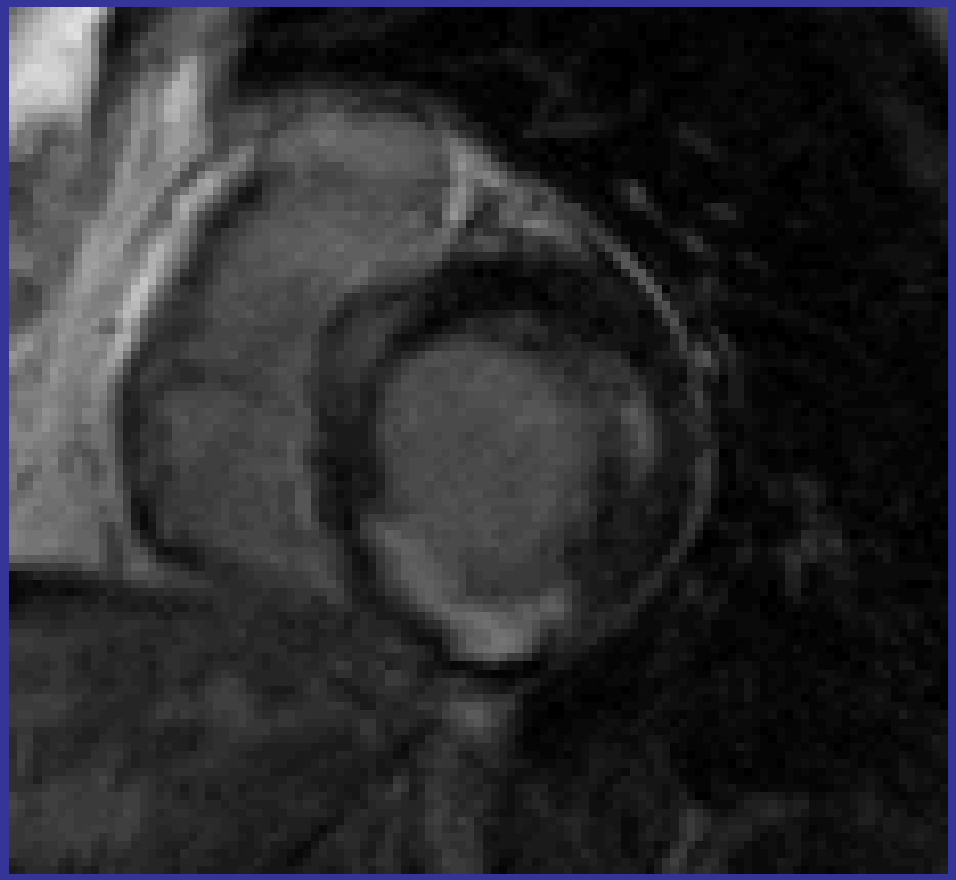

Rehaussement tardif et inflammation

- Myocardite aiguë

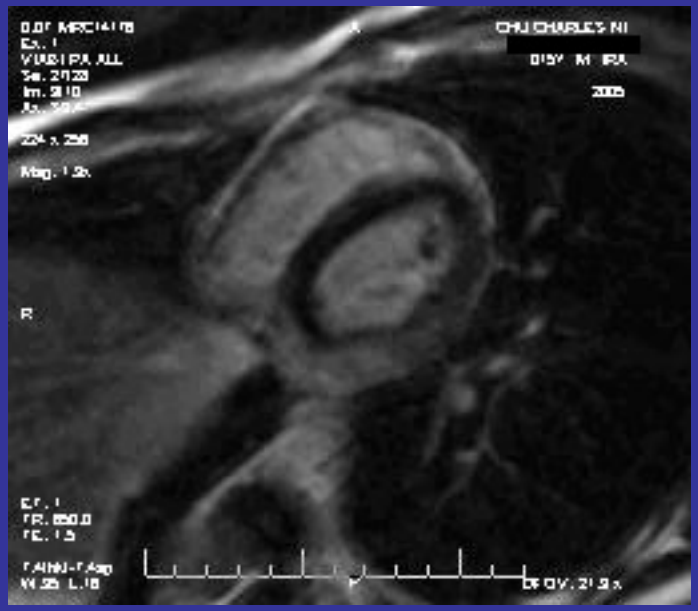

Rehaussement tardif et myocardiopathie dilatée (scarring)

- Aspect pronostique
  - de l'étendue segmentaire du RT

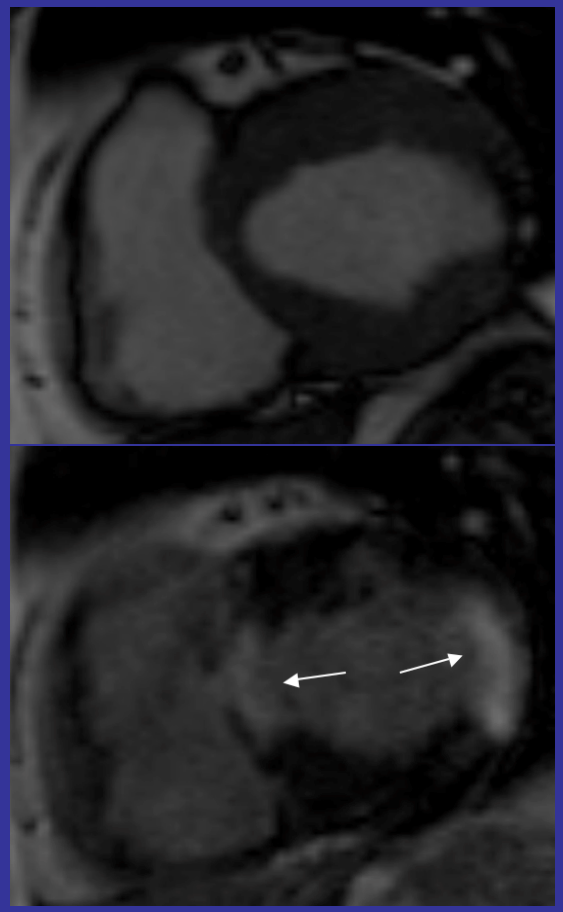

Kaplan-Meier Event-Free Survival Curve for the Occurrence of an Index Composite Event

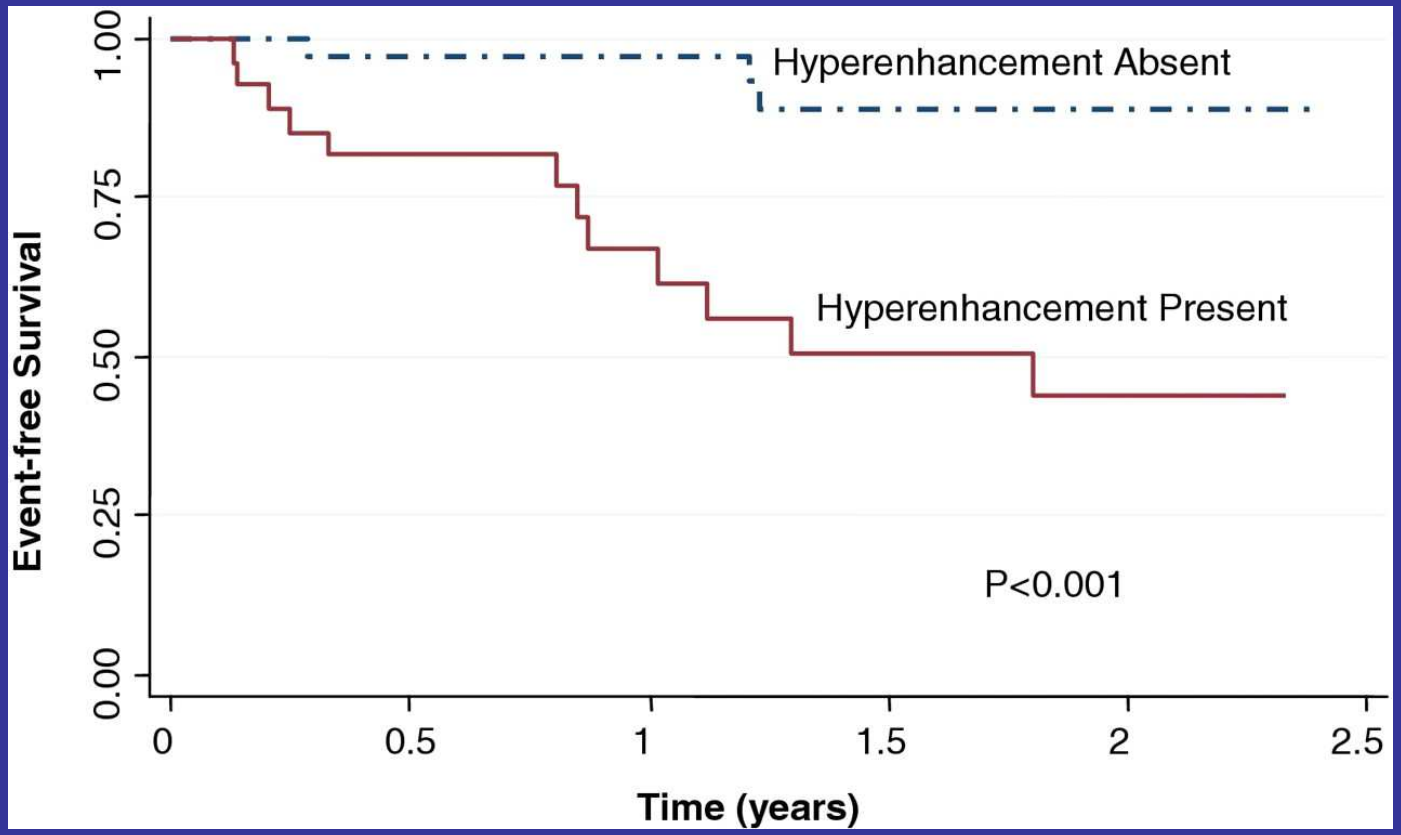

Wu, K. C. et al. J Am Coll Cardiol 2008;51:2414-2421

Copyright ©2008 American College of Cardiology Foundation. Restrictions may apply.

JACC Journal of the American College of Cardiology