L'IMAGERIE HYBRIDE EN PATHOLOGIE OSTEO-ARTICULAIRE (SPECT/CT)

Jeudi 28 Novembre 2013

Scintigraphie osseuse « conventionnelle »

- Injection IV d'un radiotraceur
- HMDP-Tc99m
- Activité OSTEOBLASTIQUE
- Acquisition par gamma caméra
  - Précoce vasculaire et tissulaire : phase inflammatoire
  - Tardif 2-3 H

Balayage corps entier

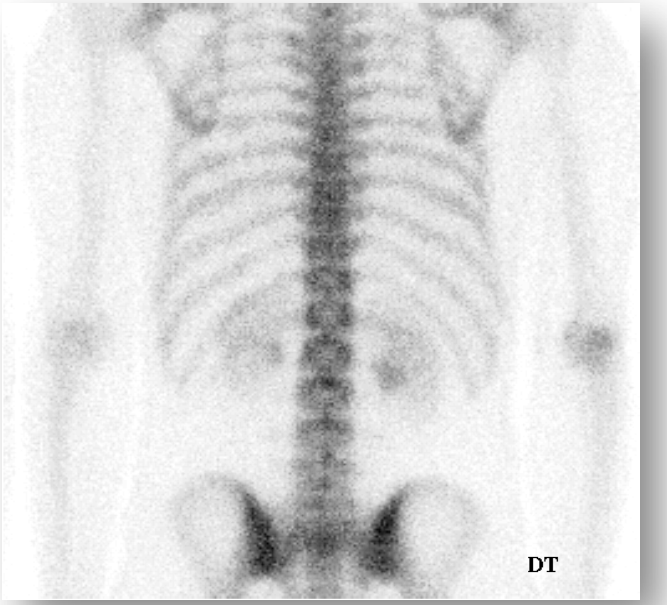

Clichés statiques centrés

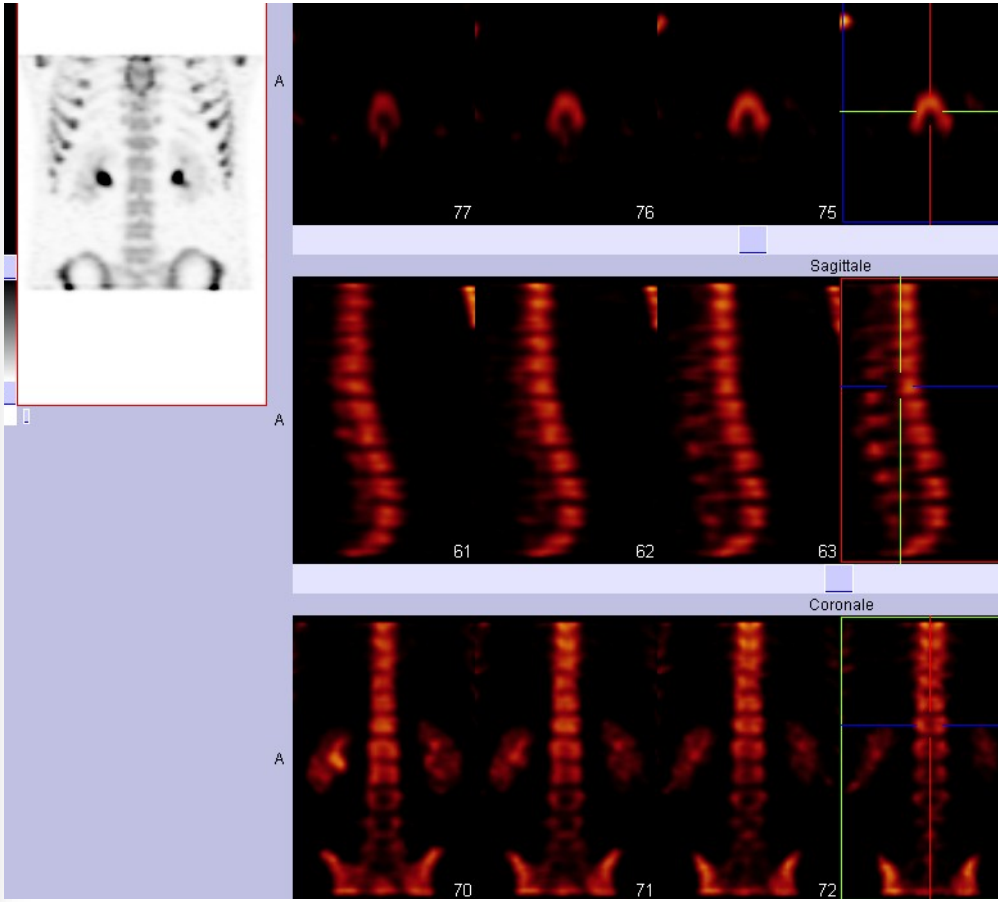

Tomographie osseuse
SPECT

Scintigraphie osseuse « conventionnelle »

- Pas d'allergie
- Pas de CI en dehors de la grossesse
- Pas d'artefact en présence de matériel
- Acquisition corps entier
- Sensibilité +++ :
  - Lésions infra radiologiques
  - Détection précoce des anomalies fonctionnelles avant les modifications anatomiques

- 40 ans d'experience
- Spécificité +/-

1970

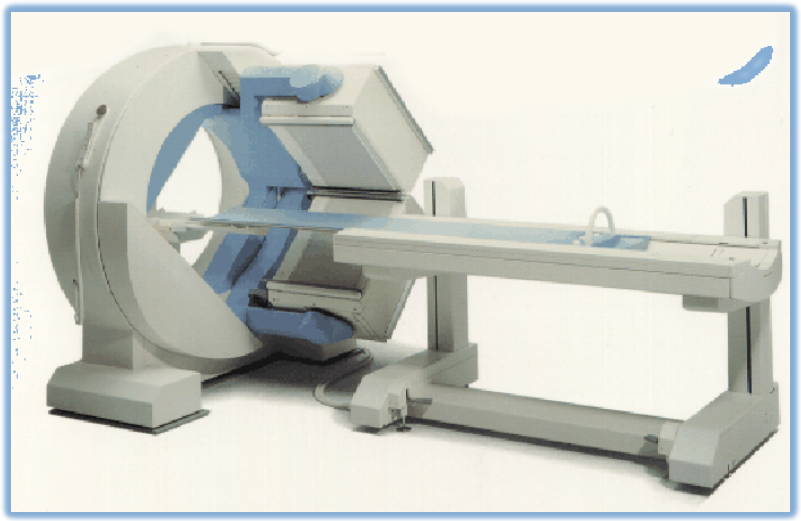

Gamma Caméra

2000

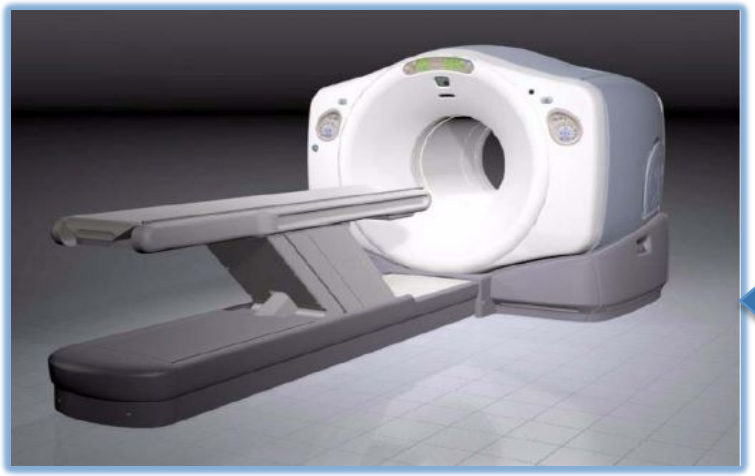

TEP-TDM :
1ère imagerie HYBRIDE

2010

SPECT-CT

- SPECT-CT (= TEMP/TDM):
  - prolongement de la scintigraphie osseuse conventionnelle
  - Son développement est une conséquence logique du succès antérieur scientifique et commercial du PET-CT dans le domaine de l'oncologie, la première de ces techniques d'imagerie hybrides
- L'information **fonctionnelle** du SPECT est complétée par l'information **anatomique** du CT qui lui est couplé.

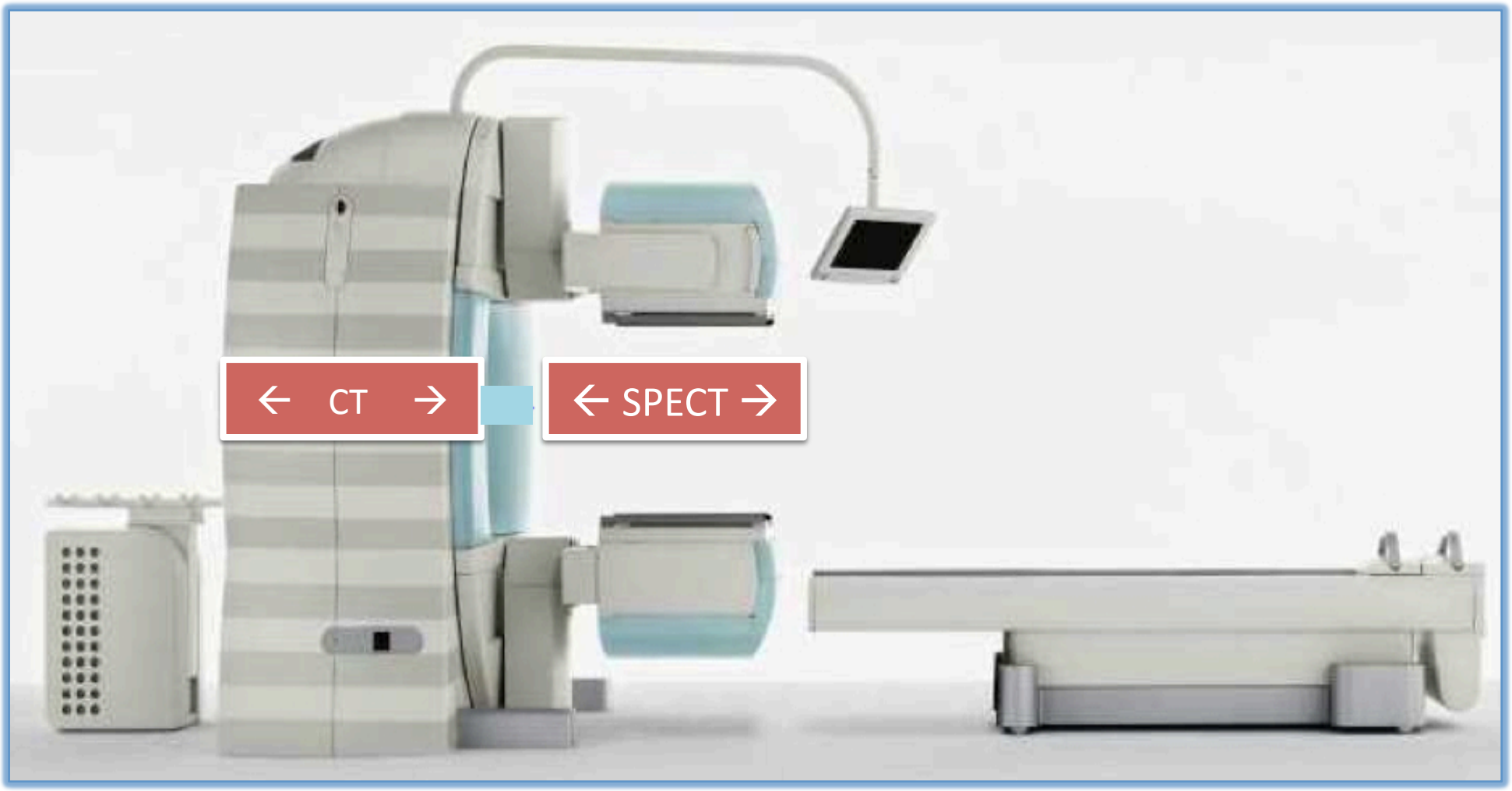
← CT →
← SPECT →

1. Acquisition systématique par balayage corps entier

2. SPECT/CT si nécessaire **centrée** sur :
   - ✓ Lésion déjà connue
   - ✓ Zone douloureuse
   - ✓ Hyperfixation

3. CT :
   - Non coté
   - Non injecté
   - < 2 mn

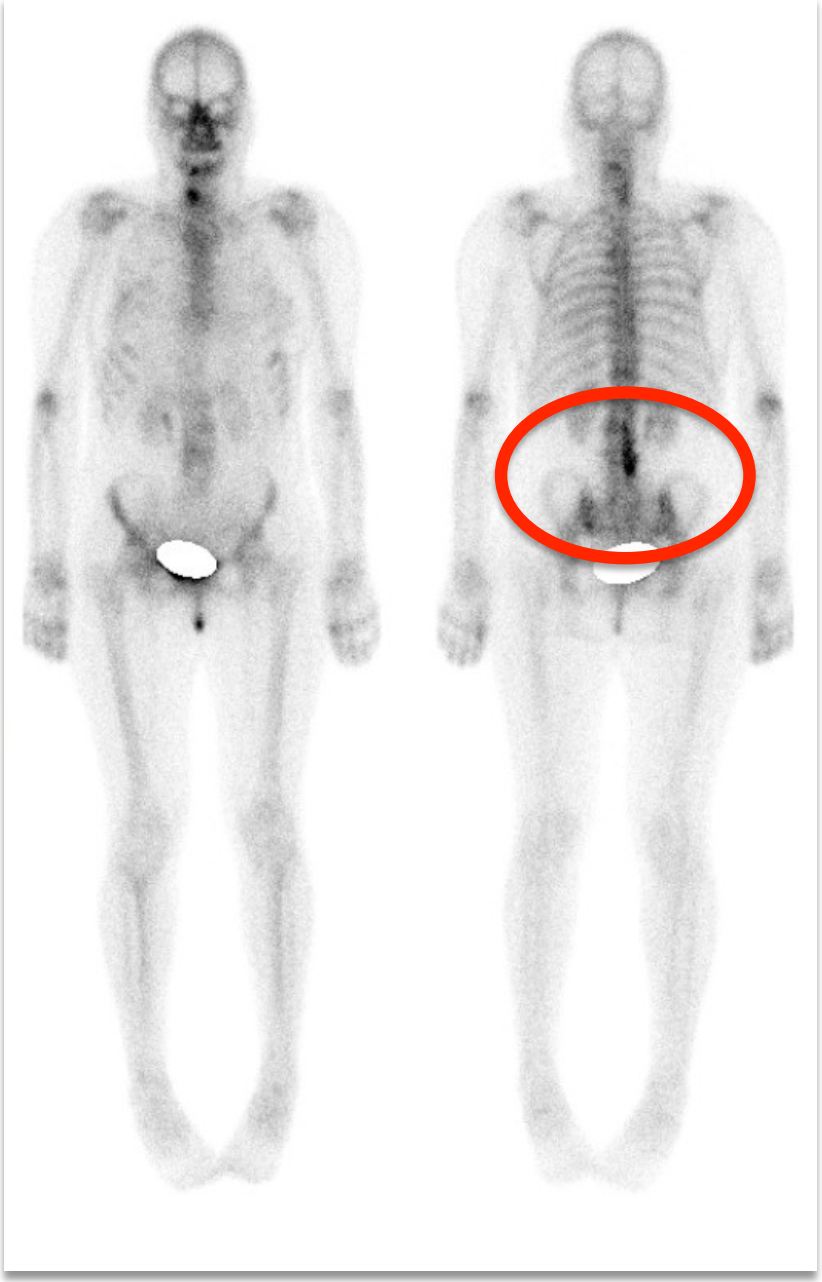



SPECT

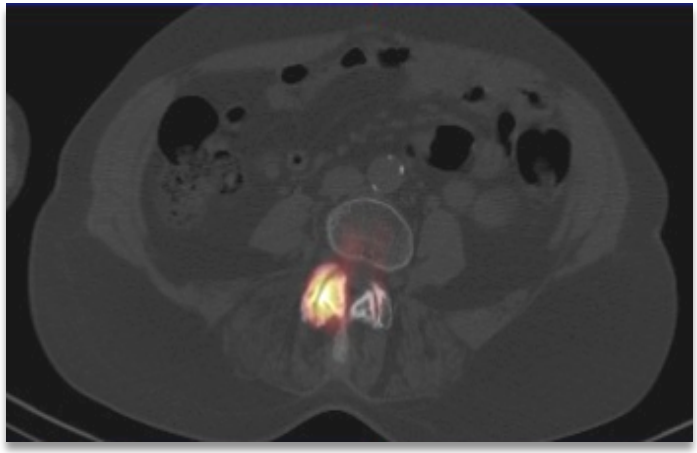

SPECT-TDM

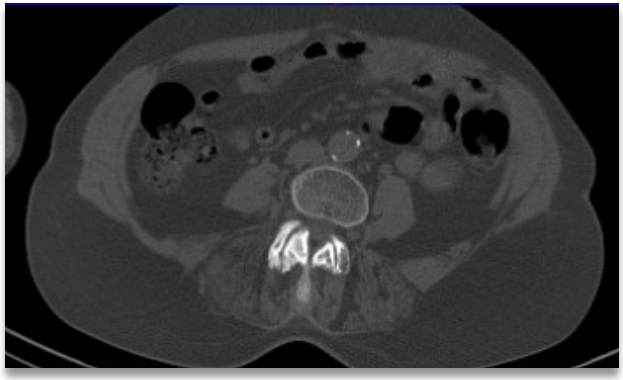

TDM

Triple intérêt du TDM :

- Correction d'atténuation
- Valeur localisatrice
- Diagnostique

- 2 Cameras hybrides SPECT-CT **16 barrettes** dans notre service
- 1er centre équipé en Europe
- Seul service en Aquitaine
- Résolution spatiale (coupes 0,8 mm)

Hybrid Imaging of Peripheral Skeletal Disease by SPECT/ High-Resolution Flat-Panel CT

Christian Lohrmann[1,2], Oliver Hauschild[3], Philipp T. Meyer[1], Michael Mix[1], Peter C. Strohm[3], Wolfgang A. Weber[1,2], and Hans-Christian Rischke[1]

J Nucl Med 2013; 54:1323–1326

SPECT :

- Sensibilité
- acquisition CORPS ENTIER
- Non parasité par la présence de matériel

+

CT 16 barrettes :

- Valeur localisatrice
- Éléments diagnostiques
- Résolution spatiale

→

SPECT/CT :

- Certitude diagnostique
- Spécificité
- Sensibilité

LITTERATURE

Single-photon emission computed tomography combined with computed tomography (SPECT/CT) in bone diseases

Dimitri Papathanassiou [a,*], Claire Bruna-Muraille [a], Christelle Jouannaud [b], Laurence Gagneux-Lemoussu [c], Jean-Paul Eschard [c], Jean-Claude Liehn [a]

[a] *Service de médecine nucléaire, institut Jean-Godinot, 1, rue du Général-Koenig, BP 171, 51056 Reims cedex, France*
[b] *Département d'oncologie médicale, institut Jean-Godinot, 1, rue du Général-Koenig, BP 171, 51056 Reims cedex, France*
[c] *Service de rhumatologie, hôpital Maison-Blanche, CHU de Reims, 45, rue Cognacq-Jay, 51092 Reims cedex, France*

JOINT BONE SPINE

Main studies of the contribution of SPECT/CT to the evaluation of bone lesions in oncology patients.

Publication	Number of patients	Number of doubtful lesions by WBRBS and SPECT	Results of SPECT/CT		
Römer [16]	44	52	33	(63%)	Benign
			15	(39%)	Malignant
			4	(8%)	Indeterminate
Horger [18]	47	104	47	(45%)	Benign
			41	(40%)	Malignant
			16	(15%)	Indeterminate
Utsunomiya [17]	45	82	40	(49%)	Benign
			42	(51%)	Malignant
Strobel [19]	37	42	31	(74%)	Benign
			11	(26%)	Malignant
Granier [24]	120		305	(69%)	Benign
			84	(19%)	Malignant
			51	(12%)	Indeterminate

Studies of oncology patients in whom planar whole-body radionuclide bone scanning and SPECT alone showed doubtful lesions. WBRBS: whole-body radionuclide bone scanning with anteroposterior and posteroanterior views with or without planar images centered on the abnormalities; SPECT: single-photon emission computed tomography; SPECT/CT: SPECT coupled with computed tomography.

Eur J Nucl Med Mol Imaging (2010) 37:706–713
DOI 10.1007/s00259-009-1334-3

ORIGINAL ARTICLE

The added value of multislice SPECT/CT in patients with equivocal bony metastasis from carcinoma of the prostate

Vincent Helyar · Hosahalli K. Mohan · Tara Barwick · Lefteris Livieratos · Gopinath Gnanasegaran · Susan E. M. Clarke · Ignac Fogelman

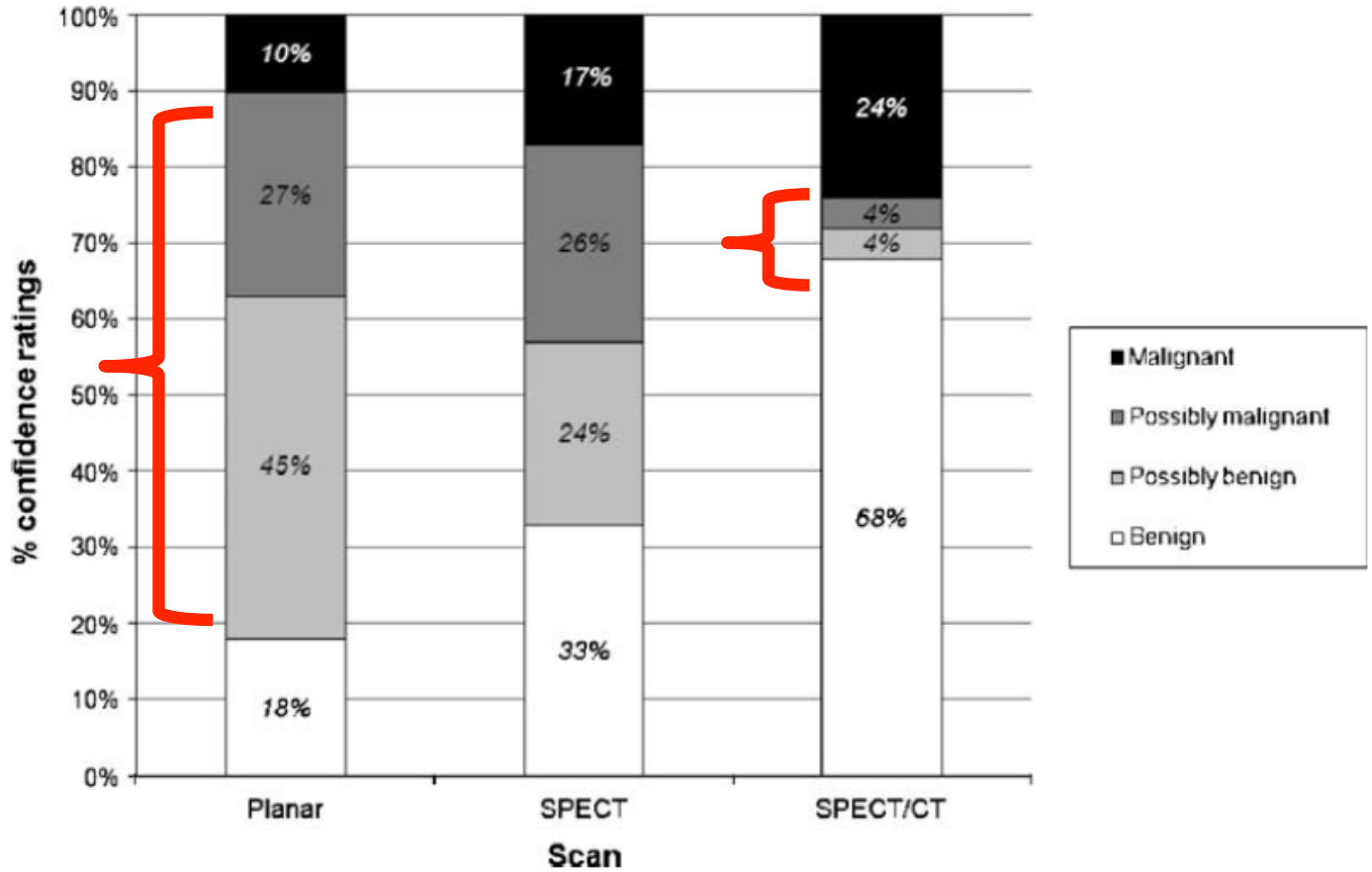

- Mr G
- BE ADK prostatique
- PSA = 75 ng/ml

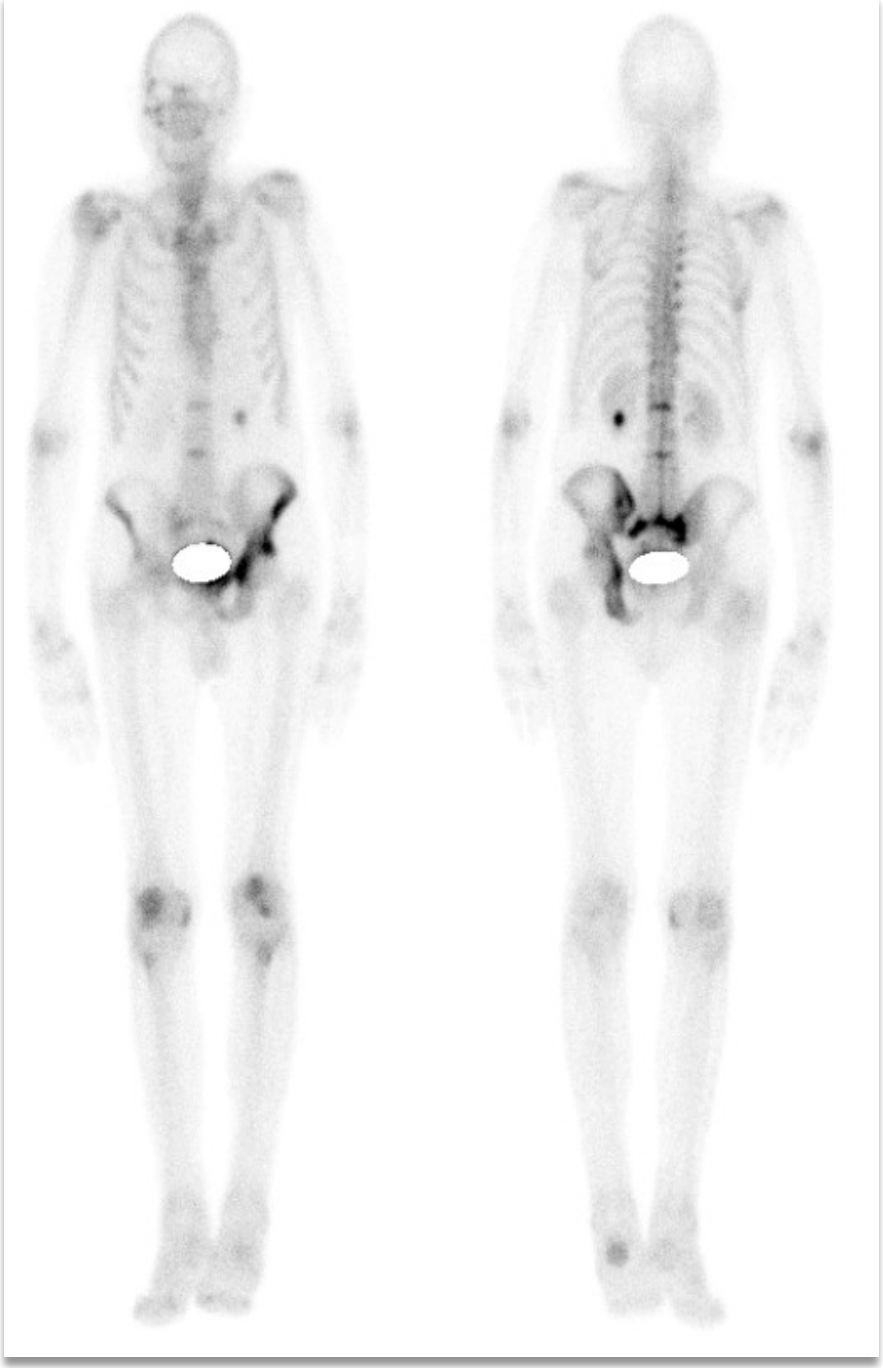

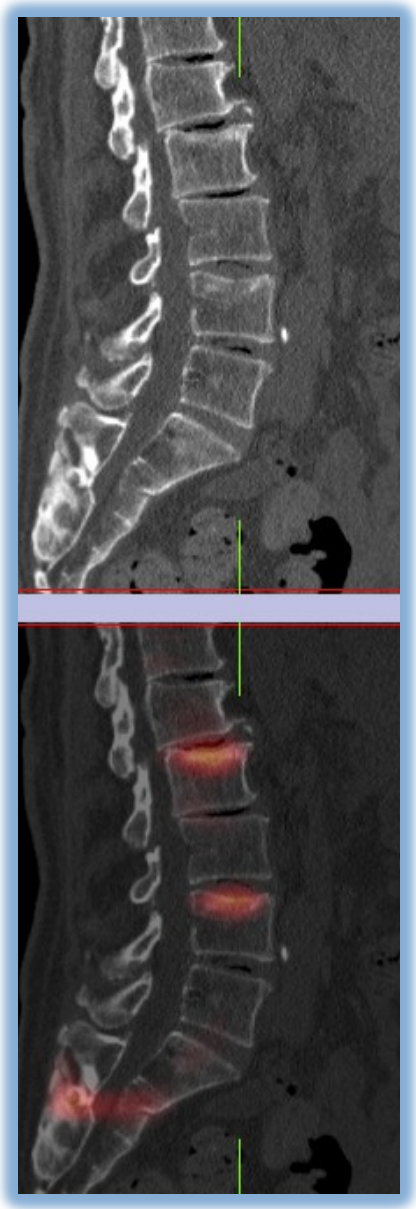

- Maladie de PAGET
- Fracture en H du sacrum
- Pas de métastases osseuses

- Mme C., 23 ans
- Douleurs des pieds
- Hyperfixation de la mâchoire

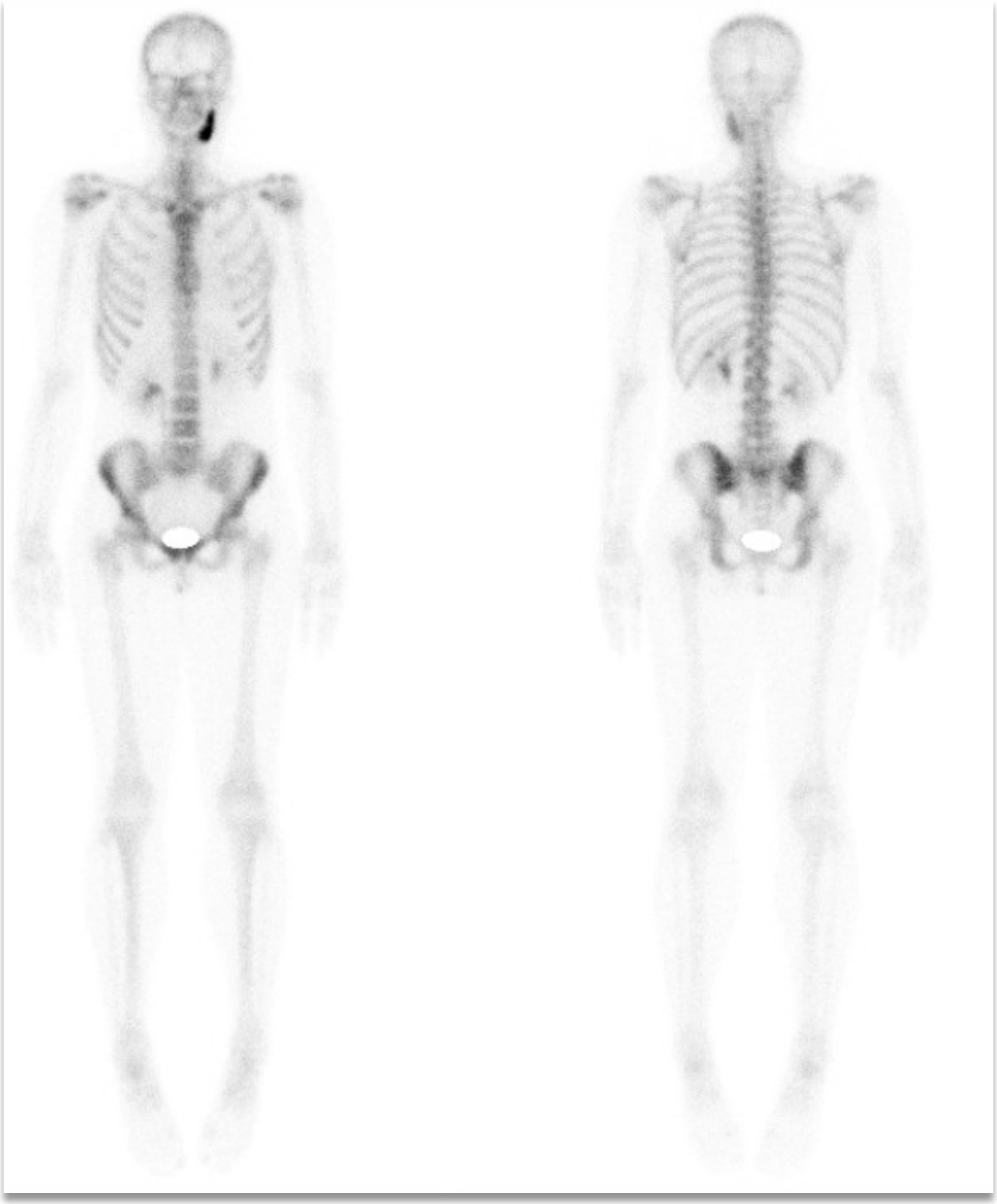

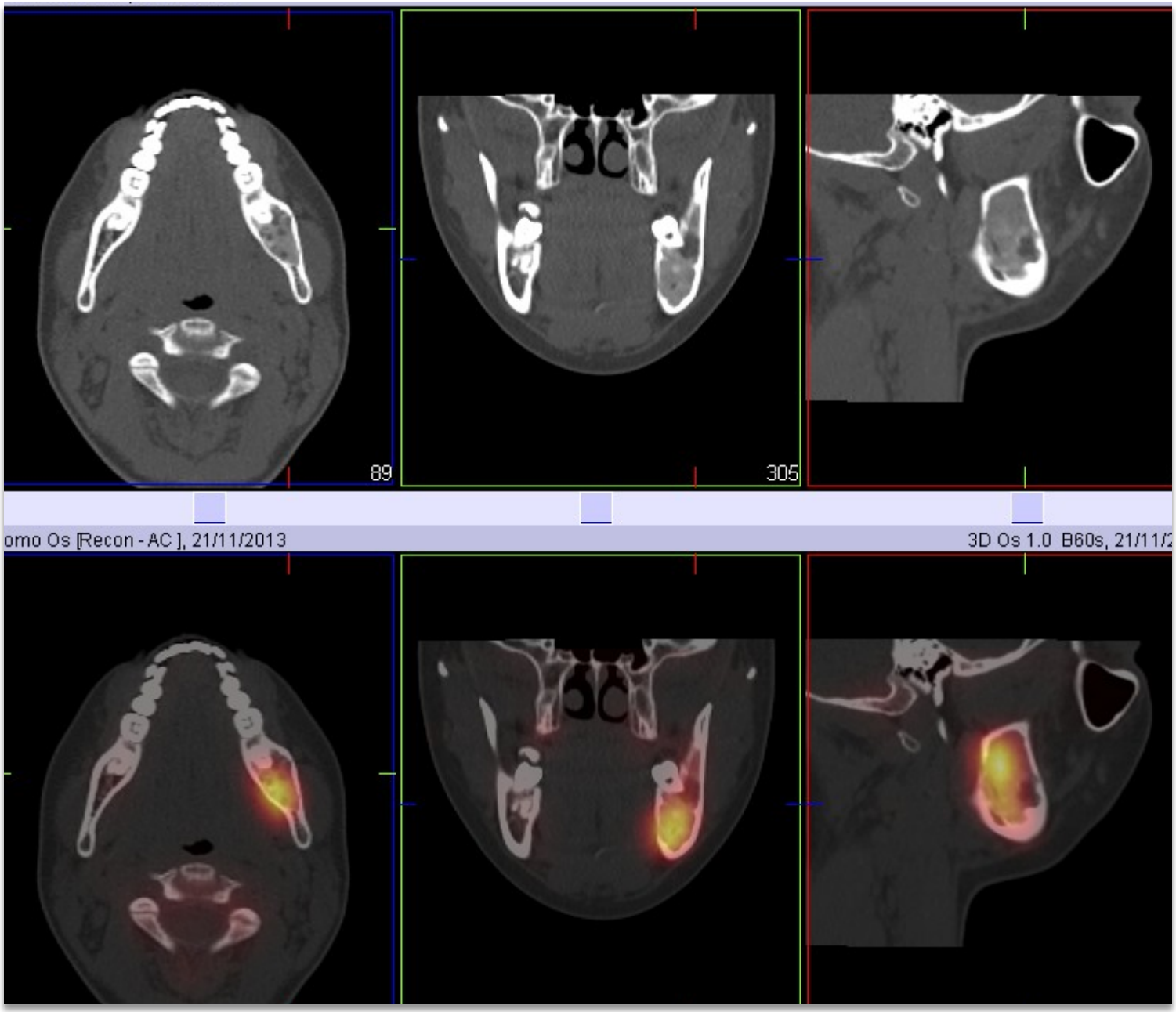

Dysplasie fibreuse de la mandibule gauche

Rachis

SPECT/CT in patients with lower back pain after lumbar fusion surgery *(Sumer et al., Nucl Med Commun, Oct 2013)*

- N=37
- SPECT/CT vs SPECT
- Taux de reclassification diagnostique : **45 %**

Utility of single photon emission computed tomography/ computed tomography imaging in evaluation of chronic low back pain *(Harisankar et al., 2012)*

- Etude prospective sur 30 patients
- IRM et SPECT/CT
- Anomalies IRM chez tous les patients, le plus souvent multiples (2/3)
- Anomalie SPECT chez 73 % des patients, le plus souvent unique
- Complémentarité des 2 techniques :
  - Sensibilité de l'IRM
  - Spécificité du SPECT/CT

Squelette périphérique

Skeletal SPECT/CT of the Preipheral Extremities *(Linke et al. 201O)*

American Journal of Roentgenology

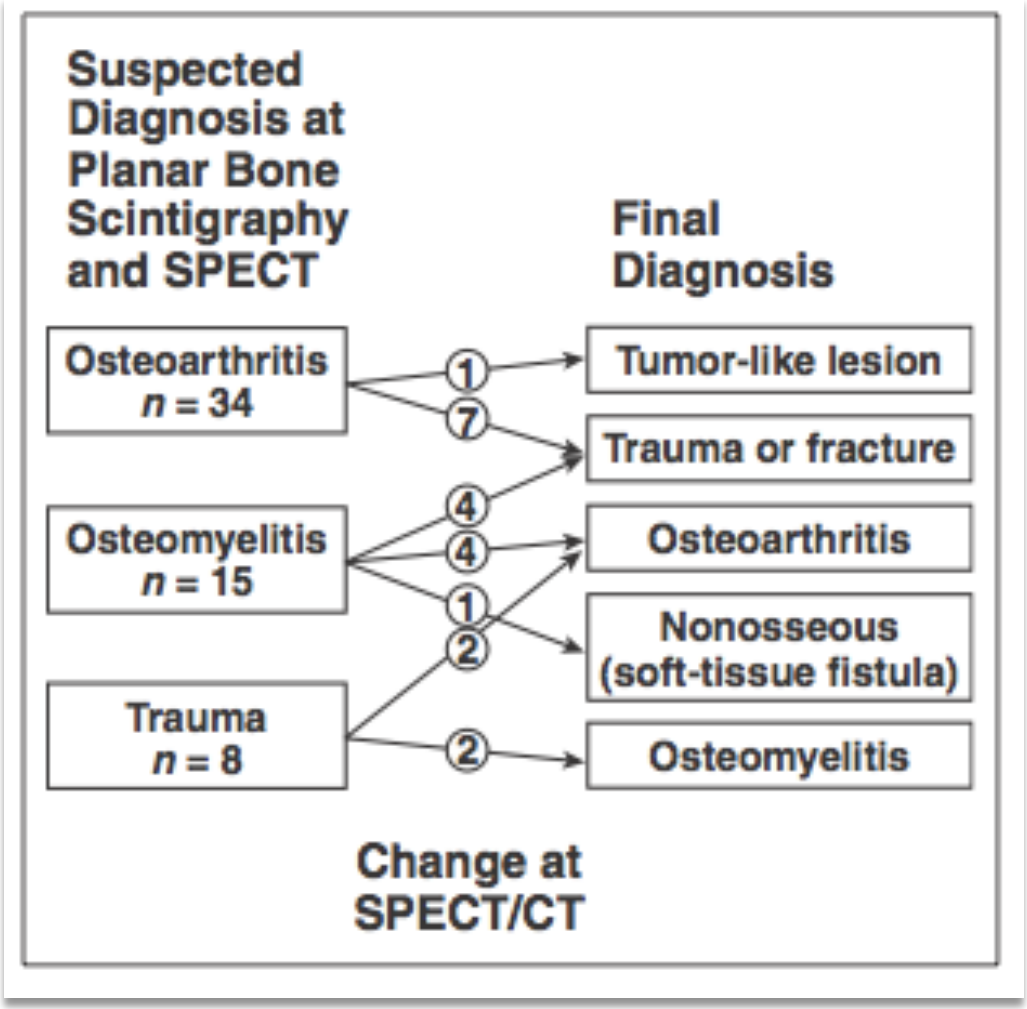

N= 71

Reclassification diagnostique chez 23 patients (32%)

British Journal of Radiology

Accepted:
2 October 2013

SPECT-CT: applications in musculoskeletal radiology

[1]S SAHA, FRCR, [1]C BURKE, MRCS, FRCR, [1]A DESAI, MRCS, FRCR, [1]S VIJAYANATHAN, MRCS, FRCR and [2]G GNANASEGARAN, MD FRCP

26 os

31 articulations

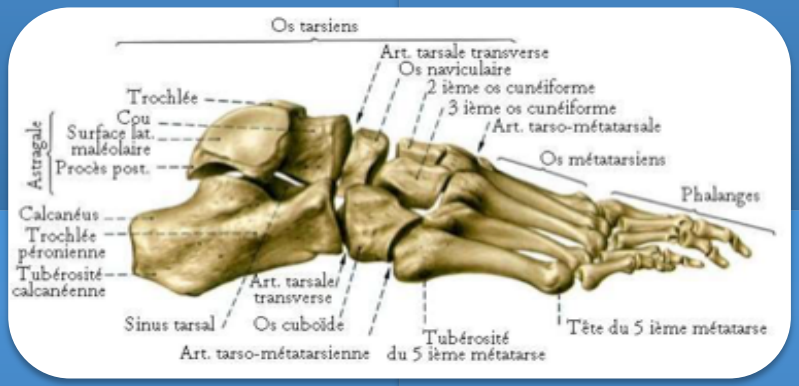

20 muscles

Pathologies mécaniques ET inflammatoires

The diagnostic value of single photon-emission computed tomography bone scans combined with CT (SPECT-CT) in diseases of the foot and ankle. *(Singh et al. 2013 Jun)*

FOOT AND ANKLE SURGERY

- N= 50
- SPECT/CT pour douleur non spécifique du pied
- 22% des patients : confirmation du diagnostic clinique
- 78% des patients : modification du diagnostic et du traitement

- Mme P, 63 ans
  - Douleur mécanique persistante du pied
  - TDM : image kystique du 3ème métatarsien avec suspicion de fissure corticale

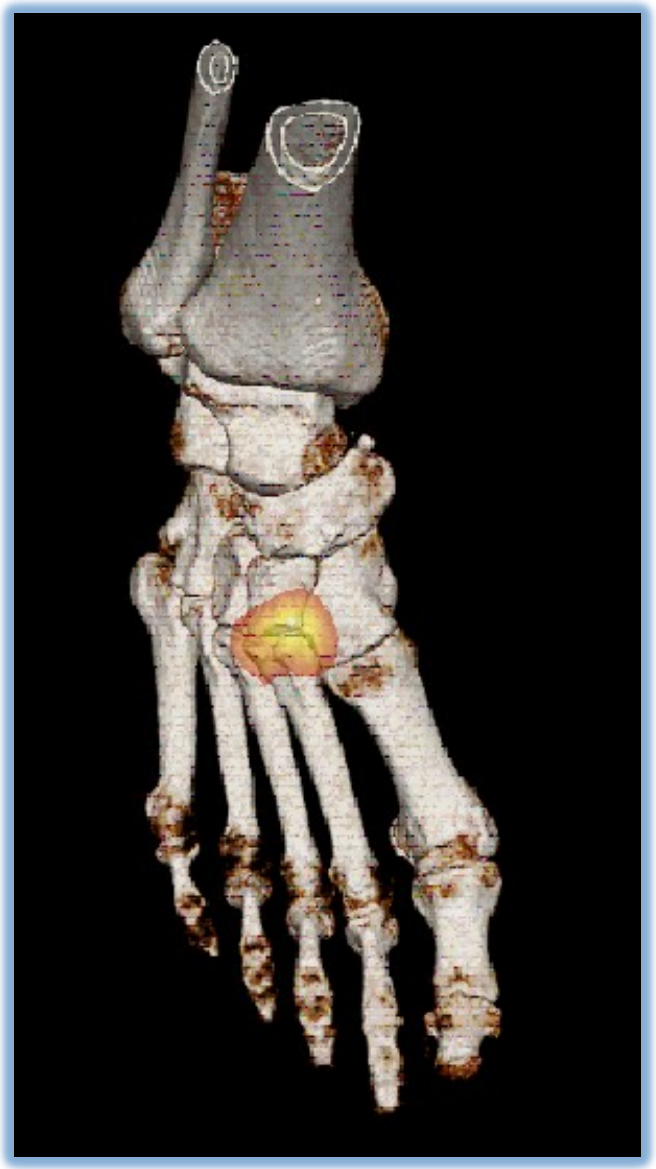

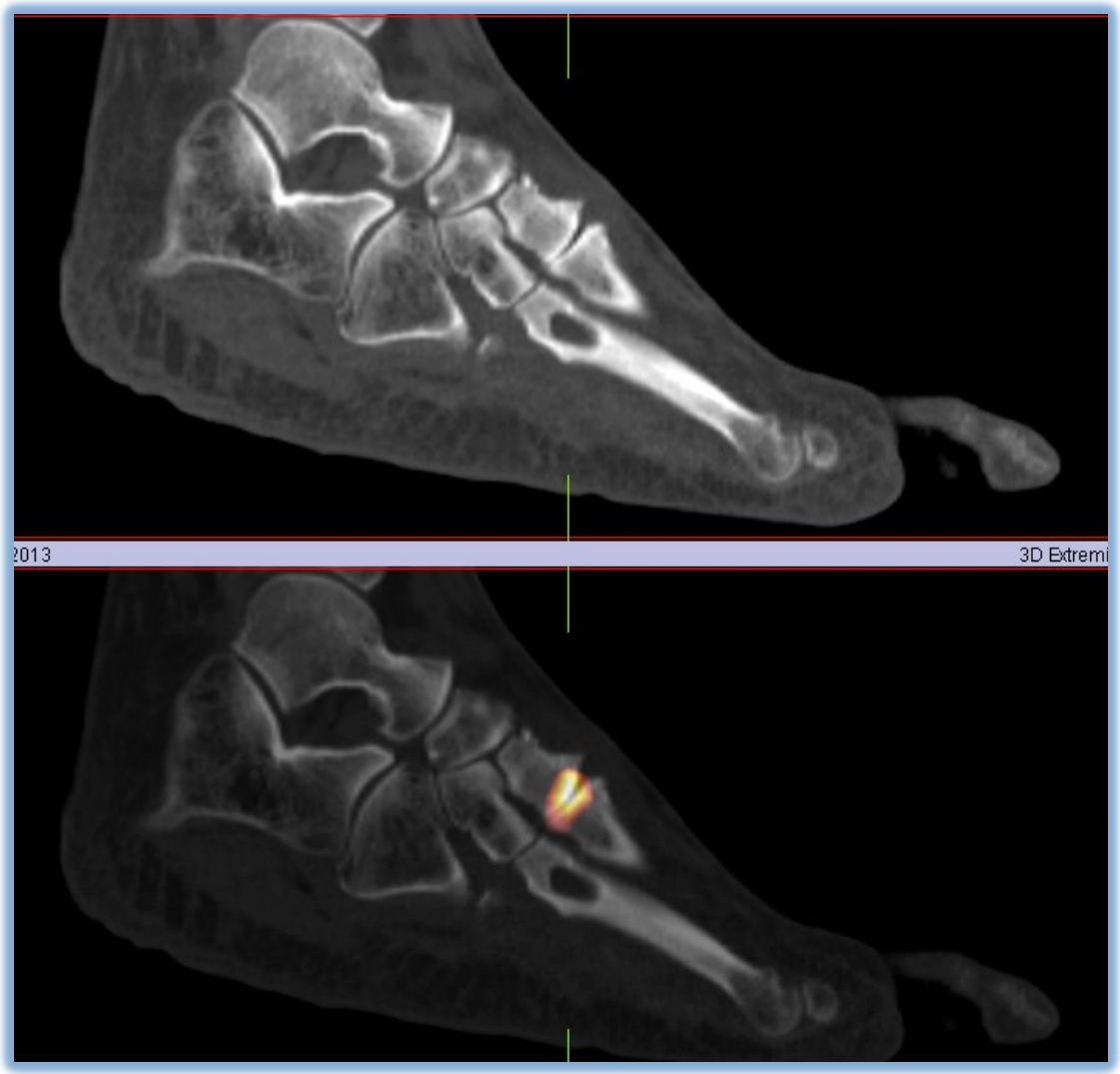

- Osteo-arthrite
- Lésion kystique non compliquée du 3ème métatarsien

Eur J Nucl Med Mol Imaging (2012) 39:750–759
DOI 10.1007/s00259-011-2034-3

ORIGINAL ARTICLE

SPECT/CT versus MRI in patients with nonspecific pain of the hand and wrist – a pilot study

Martin W. Huellner · Alexander Bürkert · Florian S. Schleich · Maja Schürch · Urs Hug · Urs von Wartburg · Klaus Strobel · Patrick Veit-Haibach

	SE	SP
IRM	86 %	20%
SPECT/CT	71%	100%

- **CERTITUDE DIAGNOSTIQUE** : diminution de 60 à 70 % de la proportion de résultats indéterminés
- **SPECIFICITE** : La SPECT/CT permet d'éviter d'attribuer à tort un symptôme à une image radiologique et de méconnaitre la réelle lésion causale (vs IRM et/ou TDM)

Comparaison des valeurs moyennes de sensibilité et de spécificité entre les modalités planaire, tomographie par émission monophotonique (TEMP) et TEMP/TDM.

Comparison of average values of sensitivity and specificity between planar, SPECT, and SPECT/CT modalities.

	Planaire (%)	TEMP (%)	TEMP/TDM (%)
Sensibilité	80	90	95
Spécificité	70	80	95

Paychat et al. Med Nuc. Juin 2010

CAS CLINIQUES

VIS

- Patiente de 52 ans, arthrodèse L5-S1
- Douleur précoce à 6 mois de la chirurgie
- Aspect de vis rompue sur les radio
- …….instabilité?

1

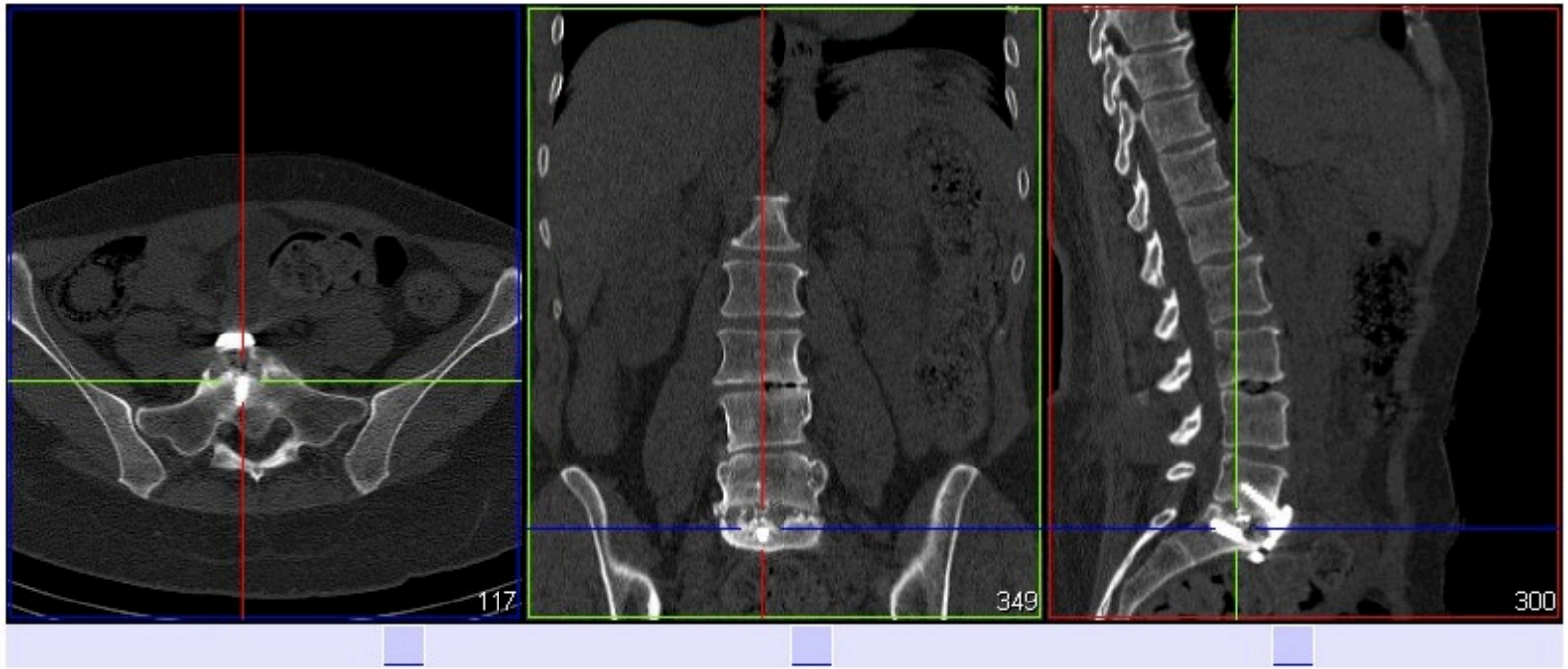
117
349
300

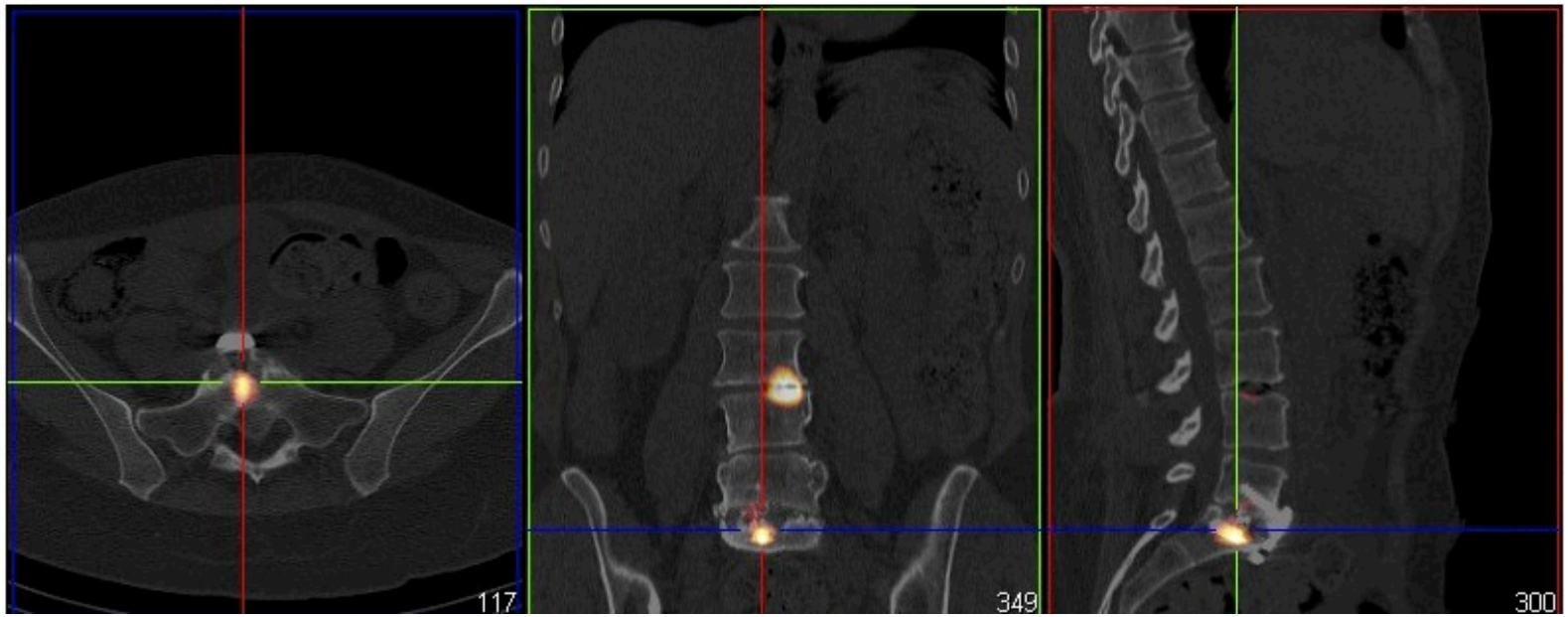
117
349
300

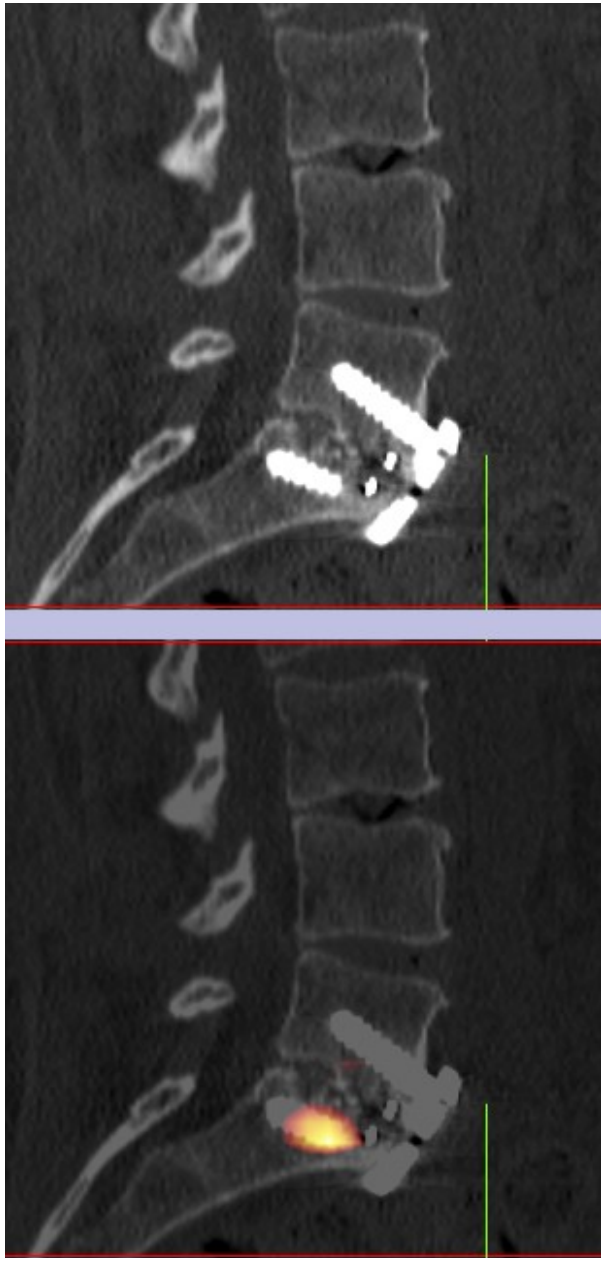

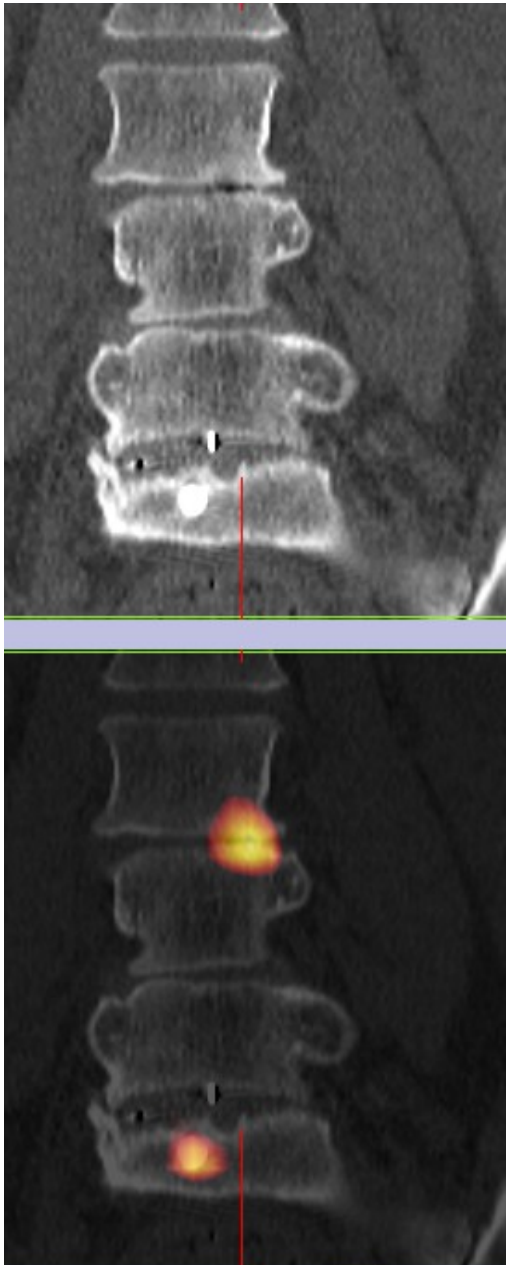

ISTHMOLYSE

Homme de 52 ans chauffeur routier

Douleur lombaire depuis 5 mois

Doute sur lyse isthmique sur radio

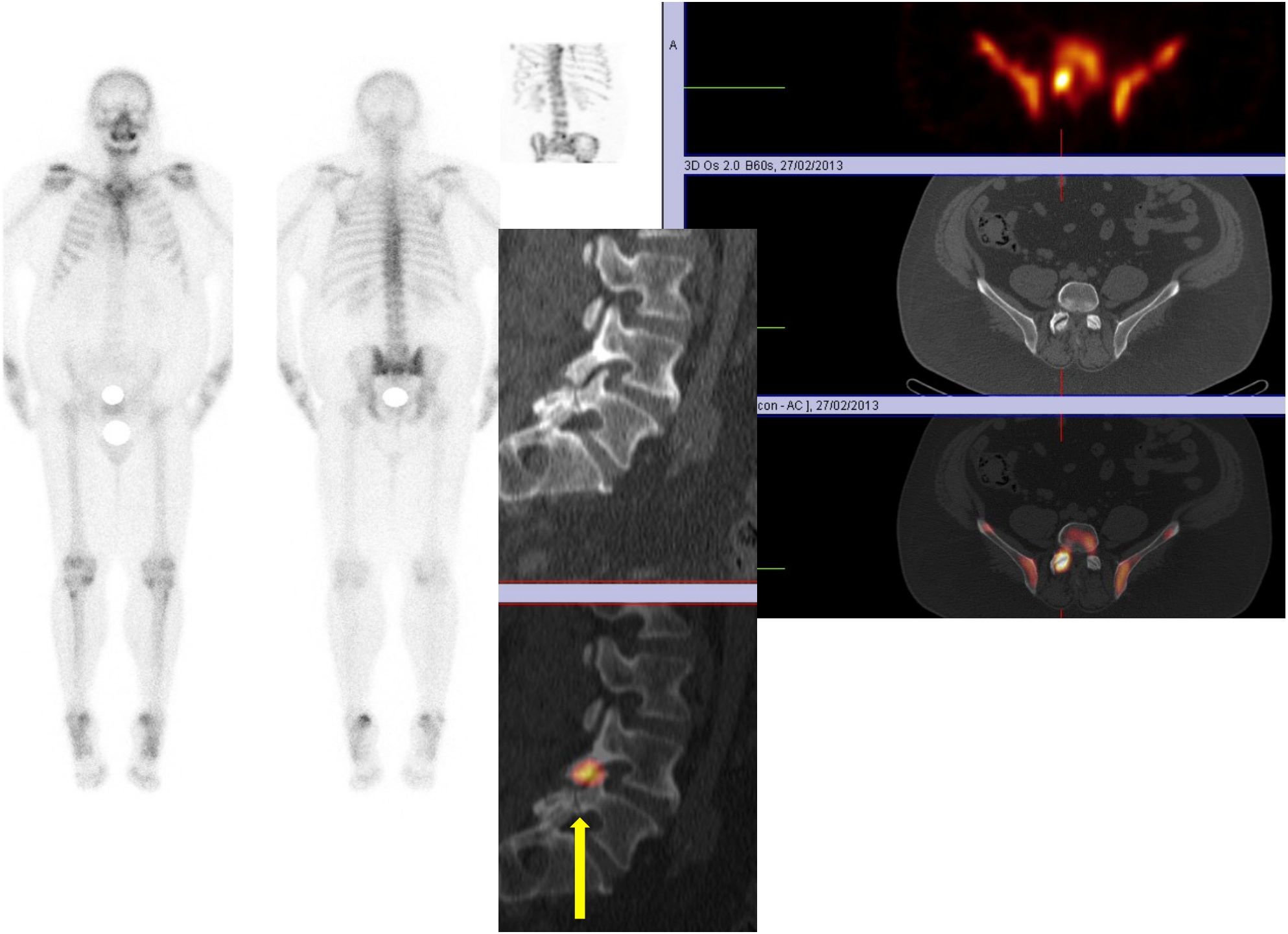
A
3D Os 2.0 B60s, 27/02/2013
con - AC], 27/02/2013

PROTHESE DISCALE

Homme de 47 ans opéré sur deux niveaux
Douleur persistante à 10 mois de la chirurgie
Bilan TDM peu contributif
Anomalies IRM non spécifiques sur les 2 niveaux

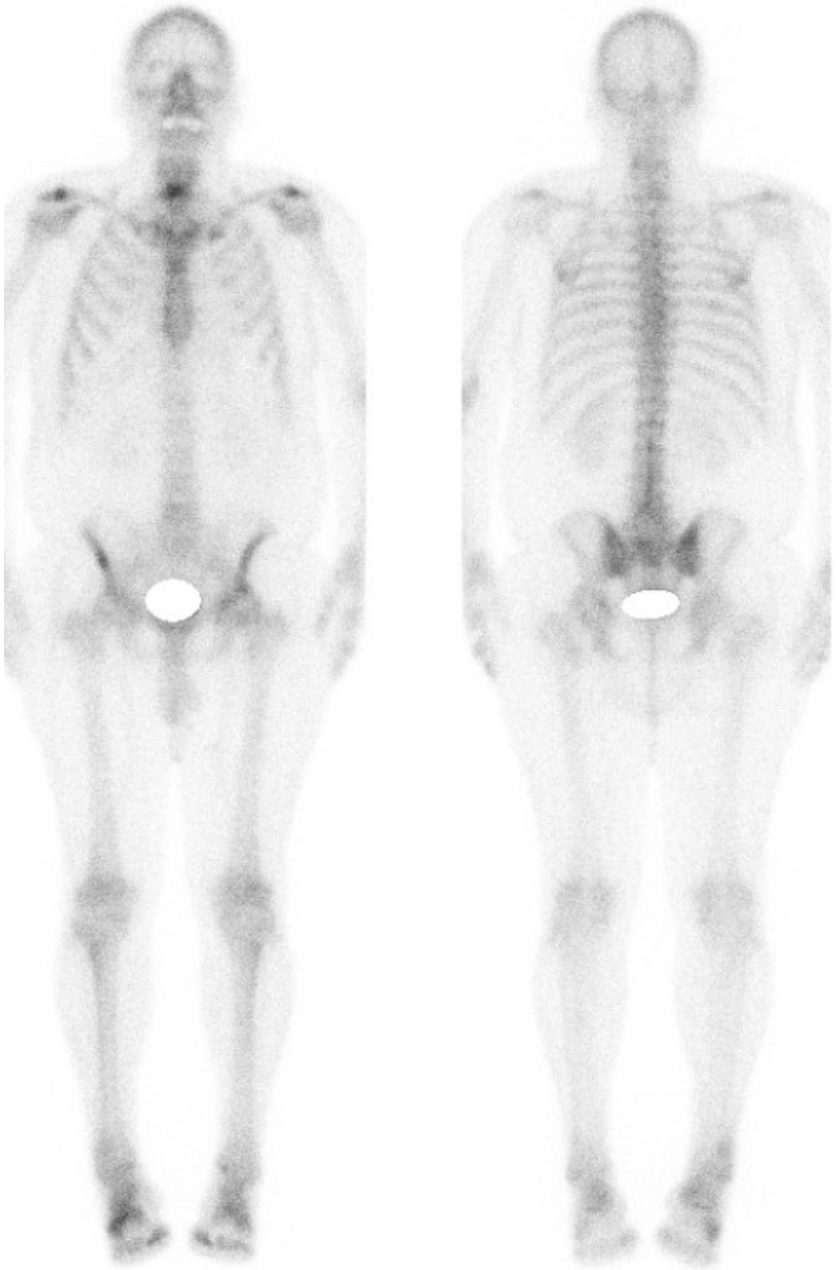

PTH

- **Douleur de hanche depuis 12 mois**
- **à 5 ans d'une pose de pth**
- **Scinti il y a 6 mois fixation en distalité de l'implant fémoral**
- **Bilan devant une majoration récente des douleurs**

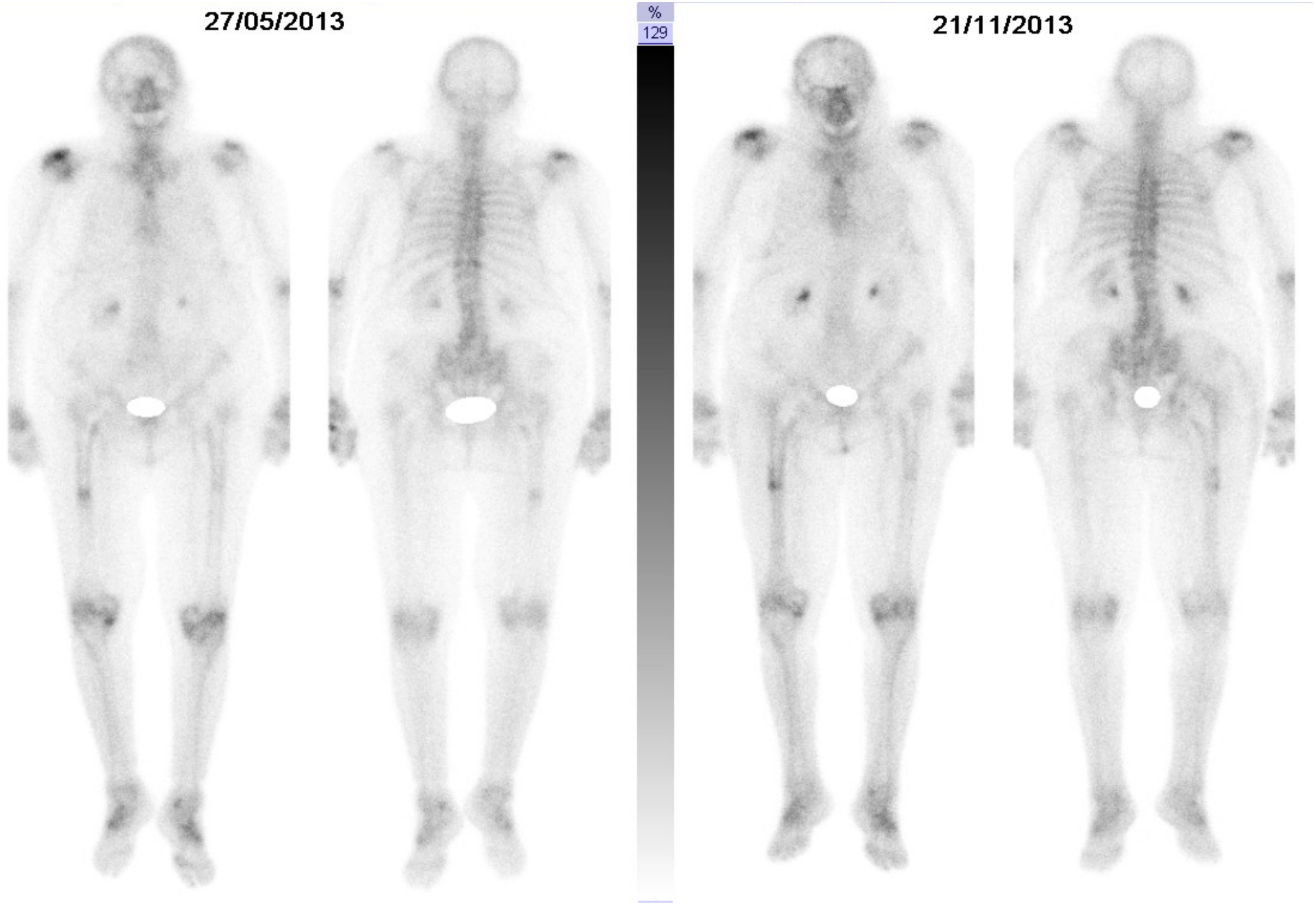
27/05/2013
%
129
21/11/2013

BASSIN

Exploration de douleurs du bassin. Suspicion de fracture des branches ischio-pubiennes droites.

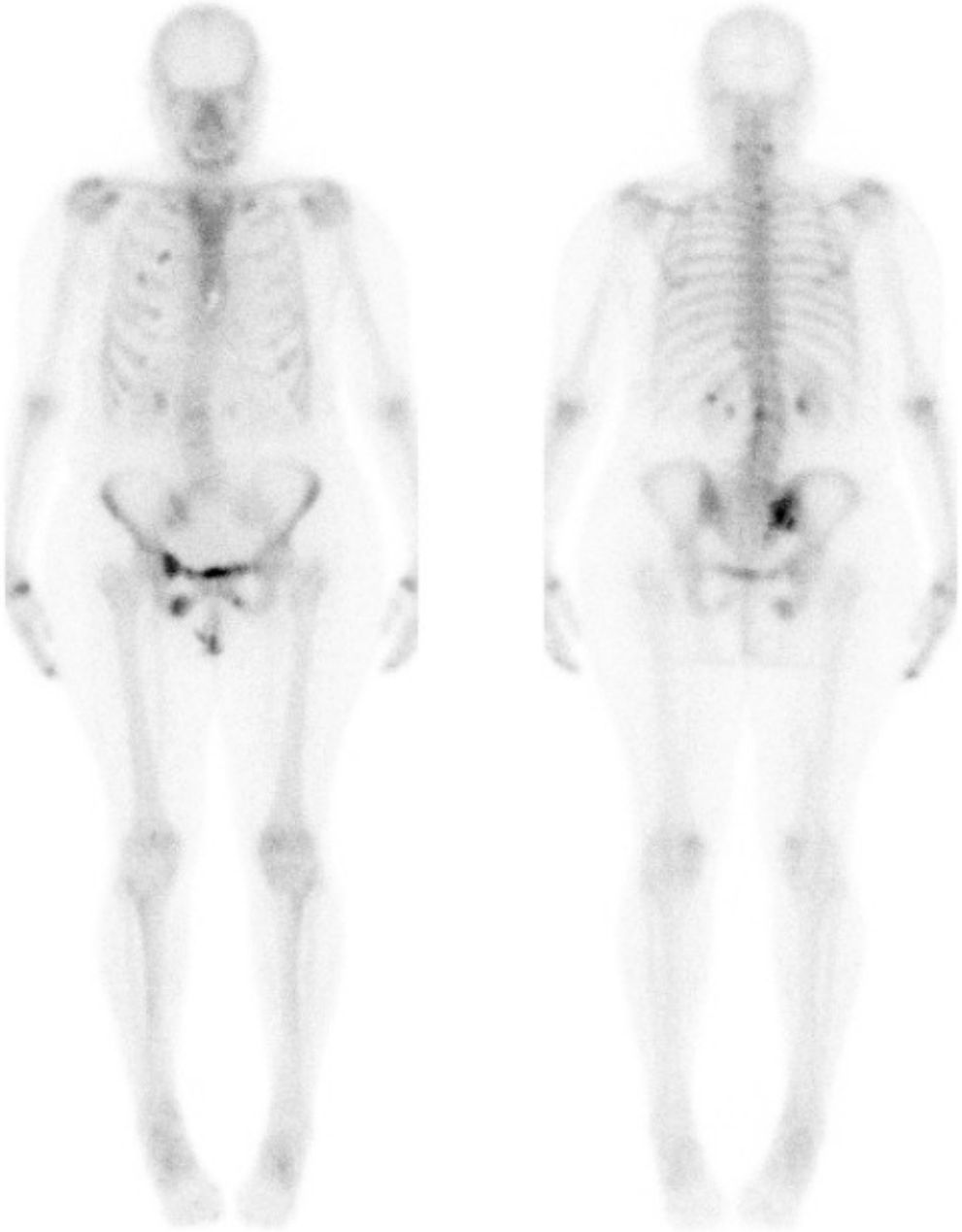

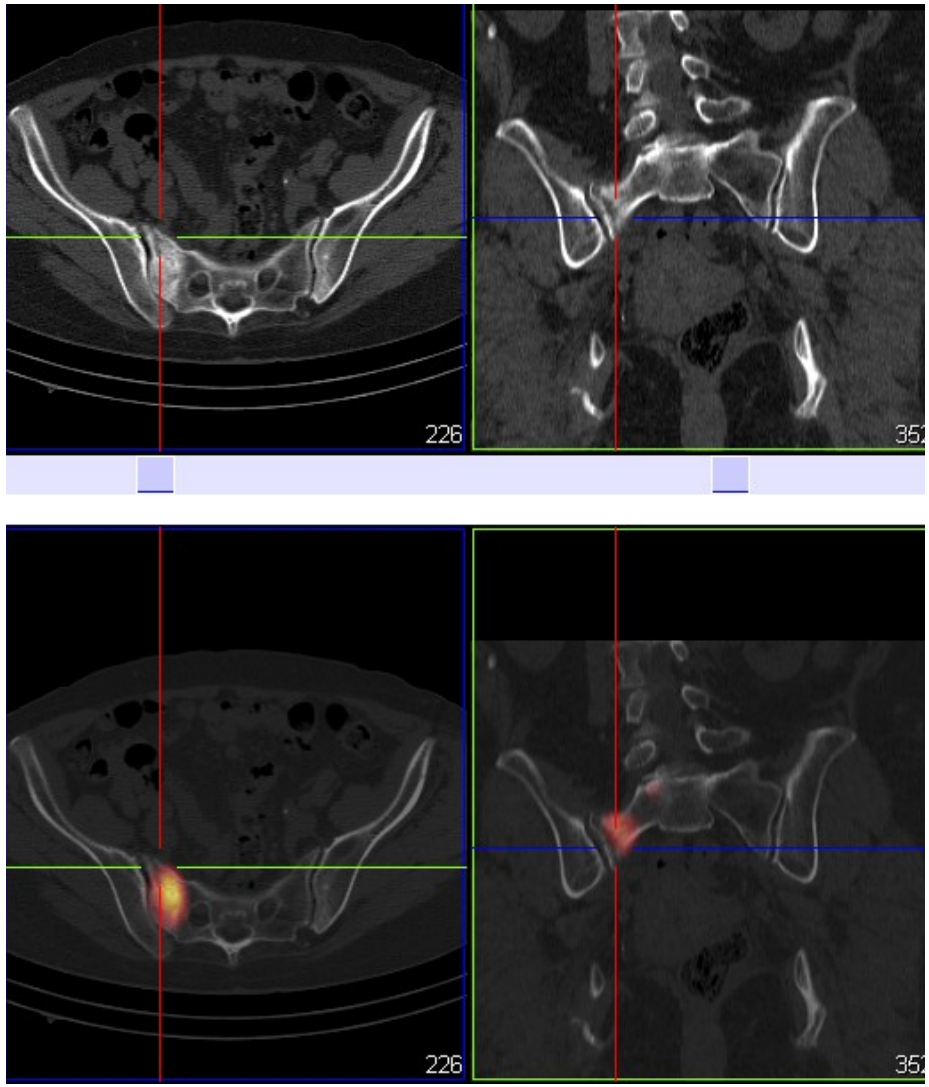

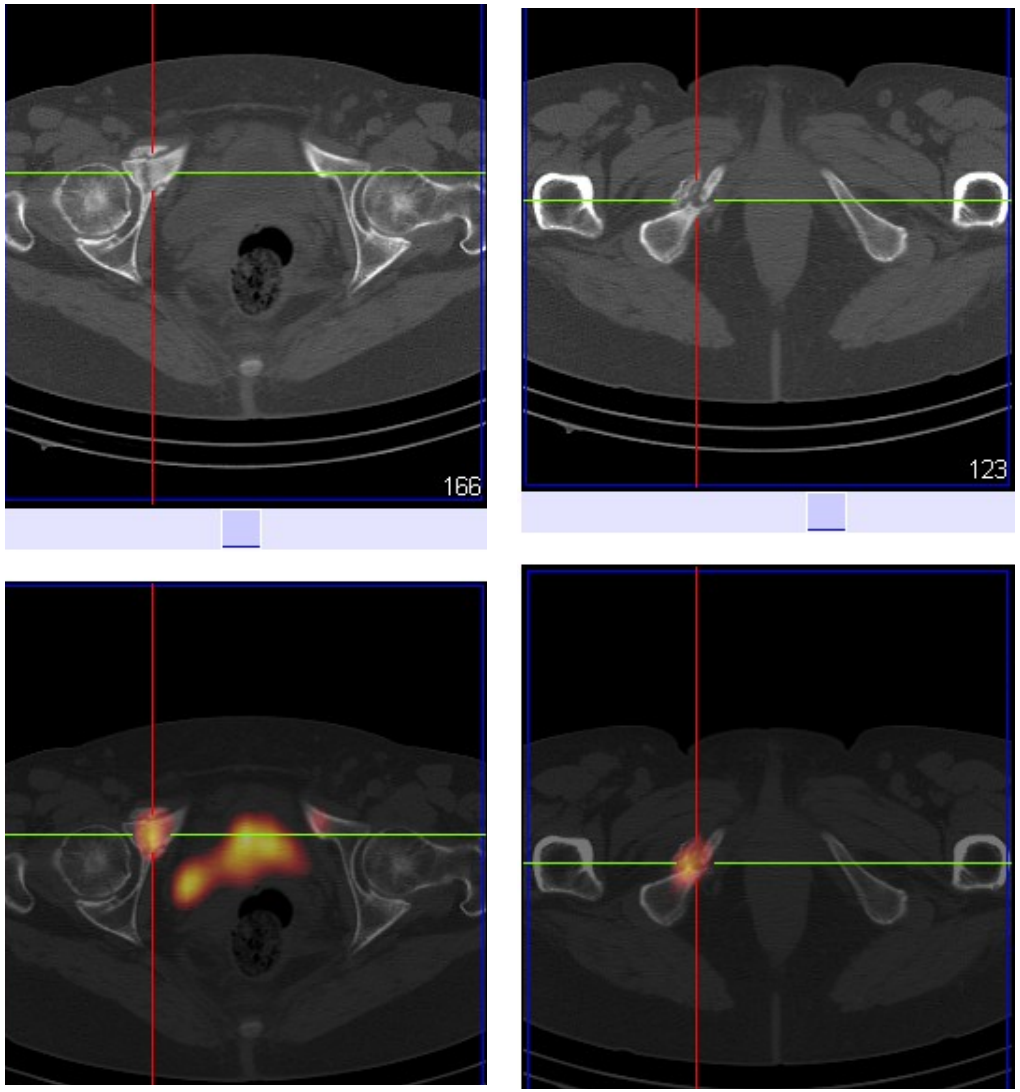

Fractures de contrainte aileron sacré droit, branches ischio-pubiennes et ilio-pubienne droite

Exploration de douleurs de la hanche gauche depuis une semaine, sans notion de traumatisme chez un patient de 67 ans. TDM TAP sans particularité.

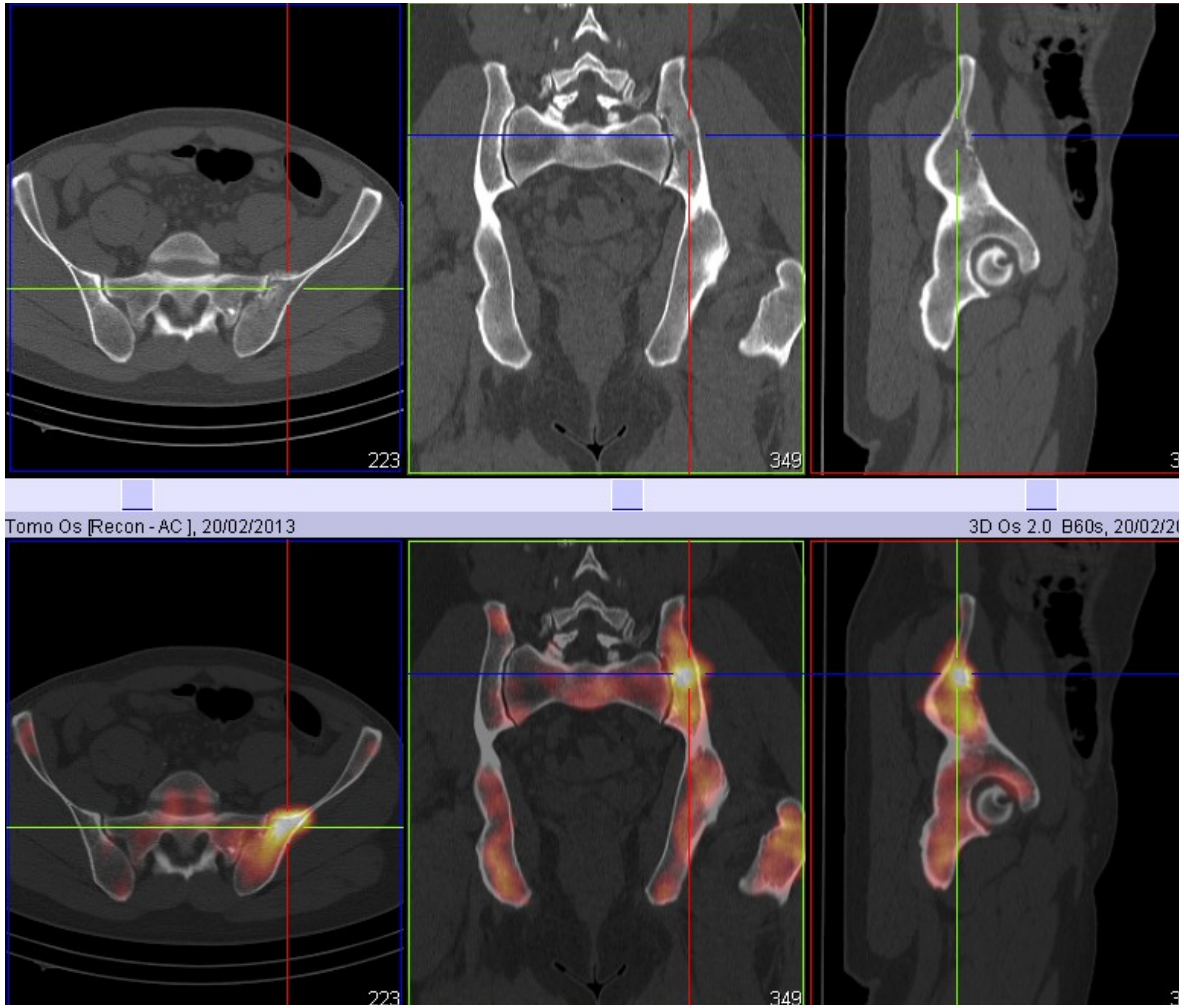

Lymphome B diffus à grandes cellules

TEP/TDM au 18F-FDG

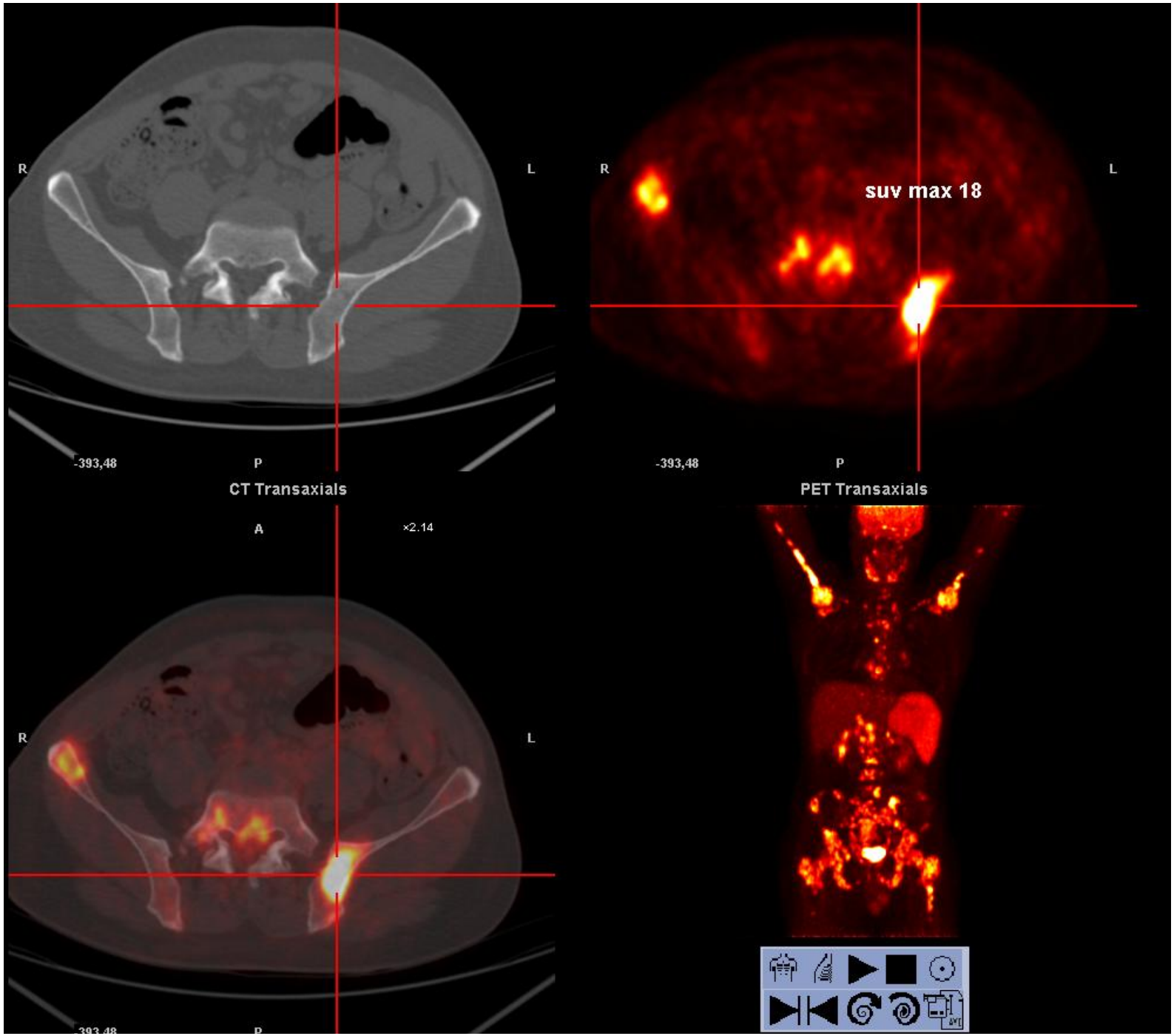

Exploration de douleurs sacro-iliaques et dorso-lombaires anciennes évoluant depuis 15 ans chez un patient de 40 ans.

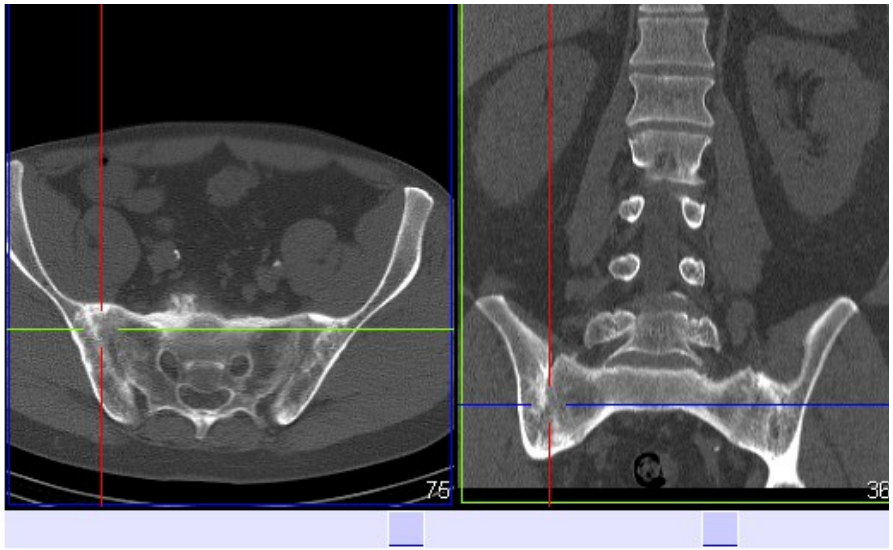

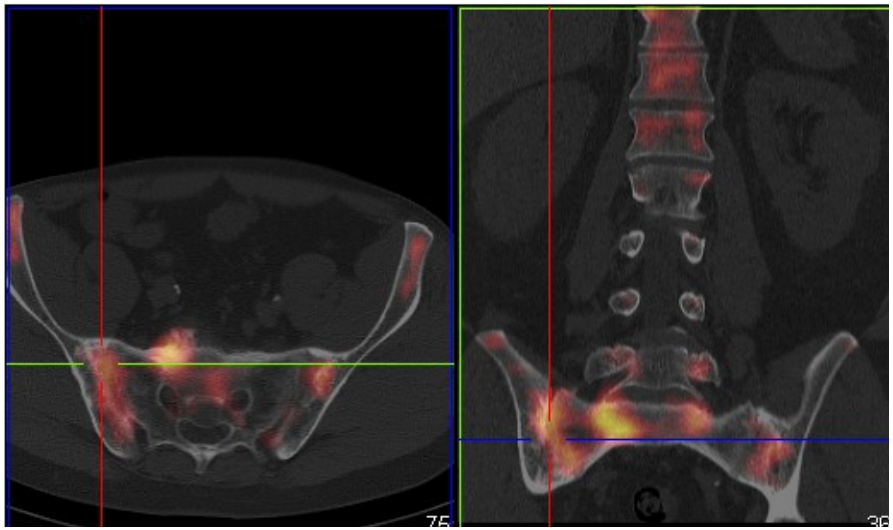

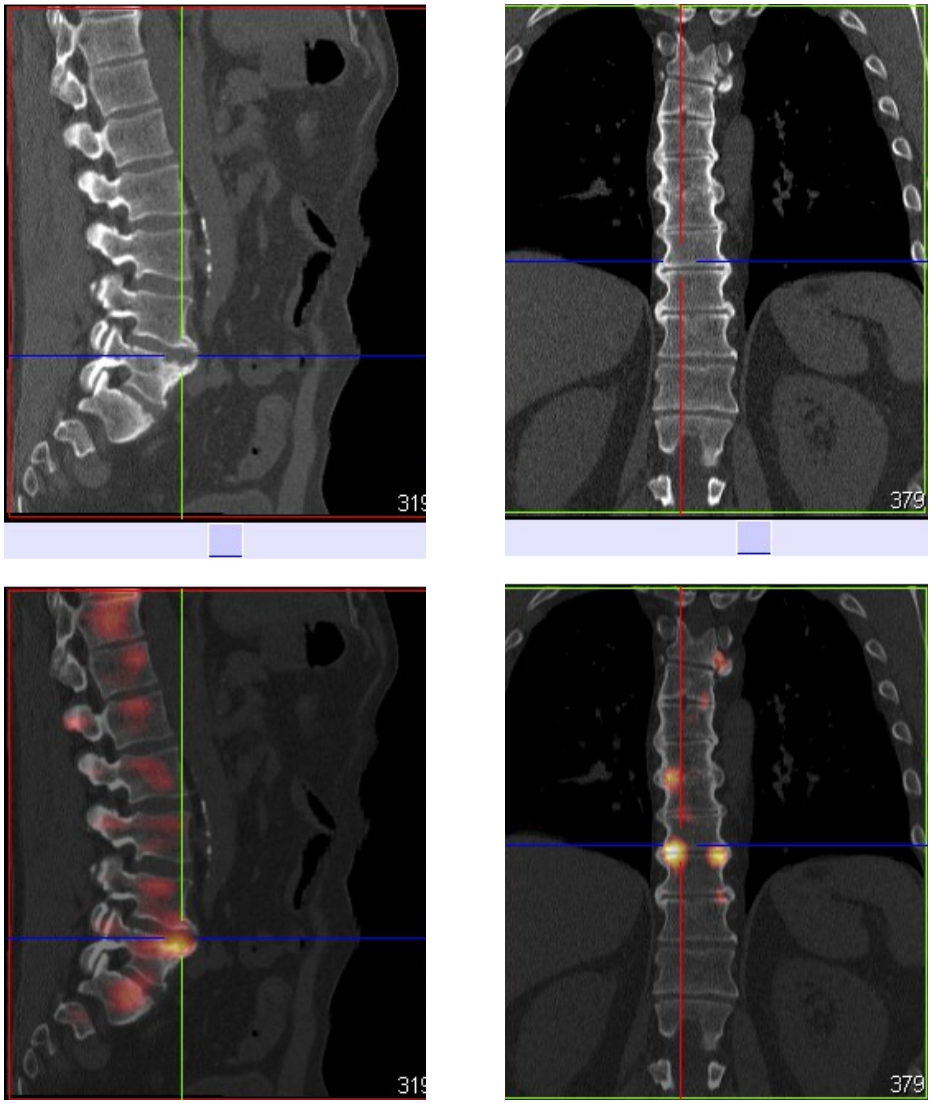

Spondylarthropathie

Explorations de douleurs de la sacro-iliaque gauche chez un patient sportif de haut niveau avec chute il y a 15 jours. Suspicion de fissure.

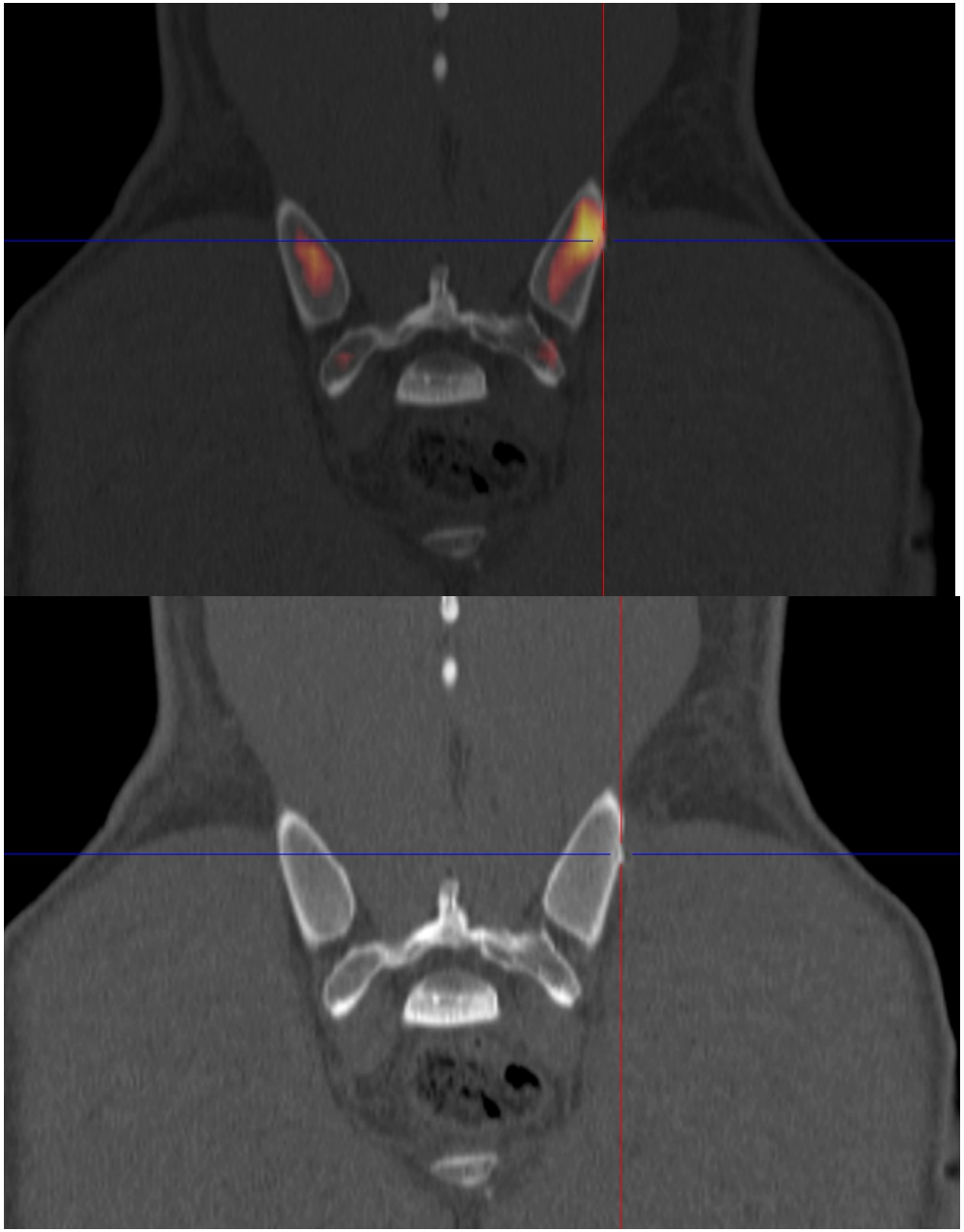

HANCHE

Exploration de douleurs de la hanche droite depuis plus de 6 mois chez un patient de 66 ans.

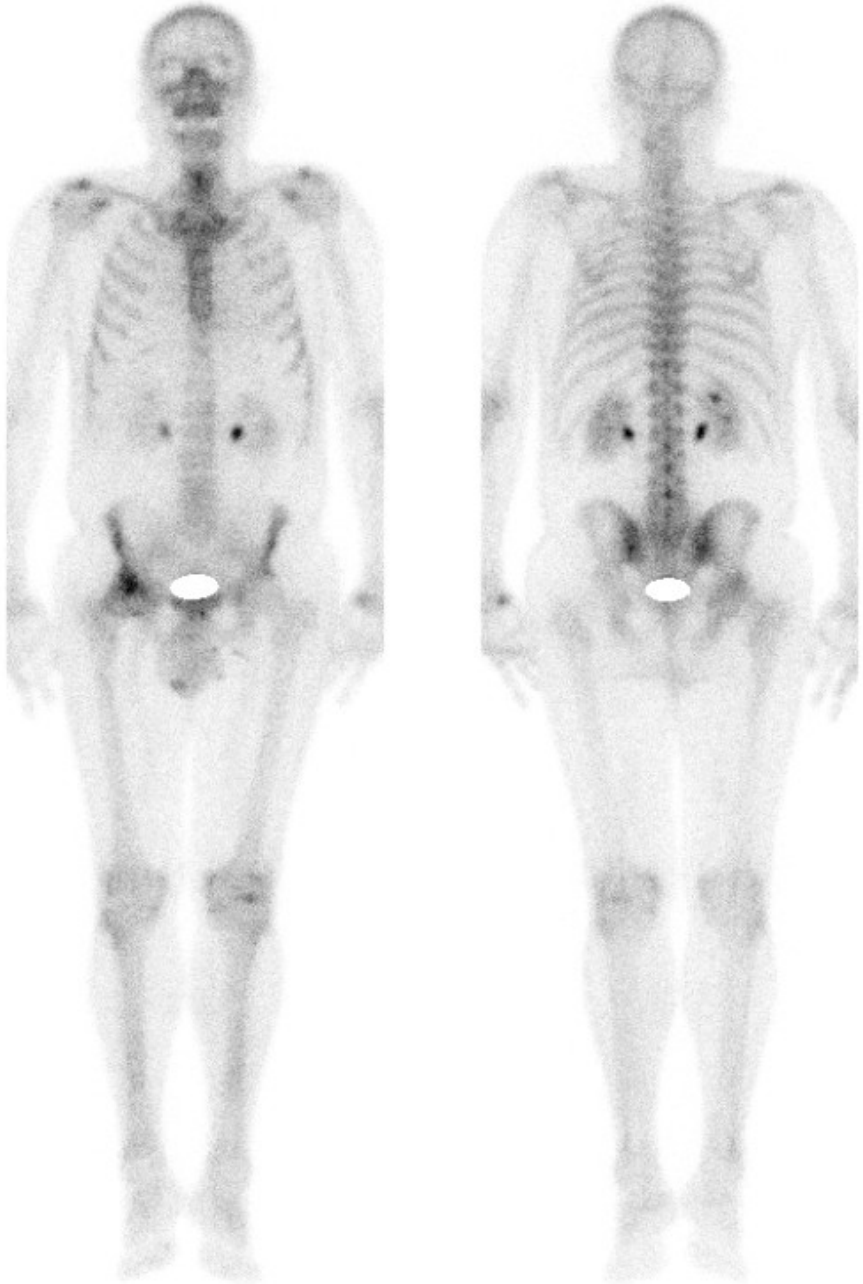

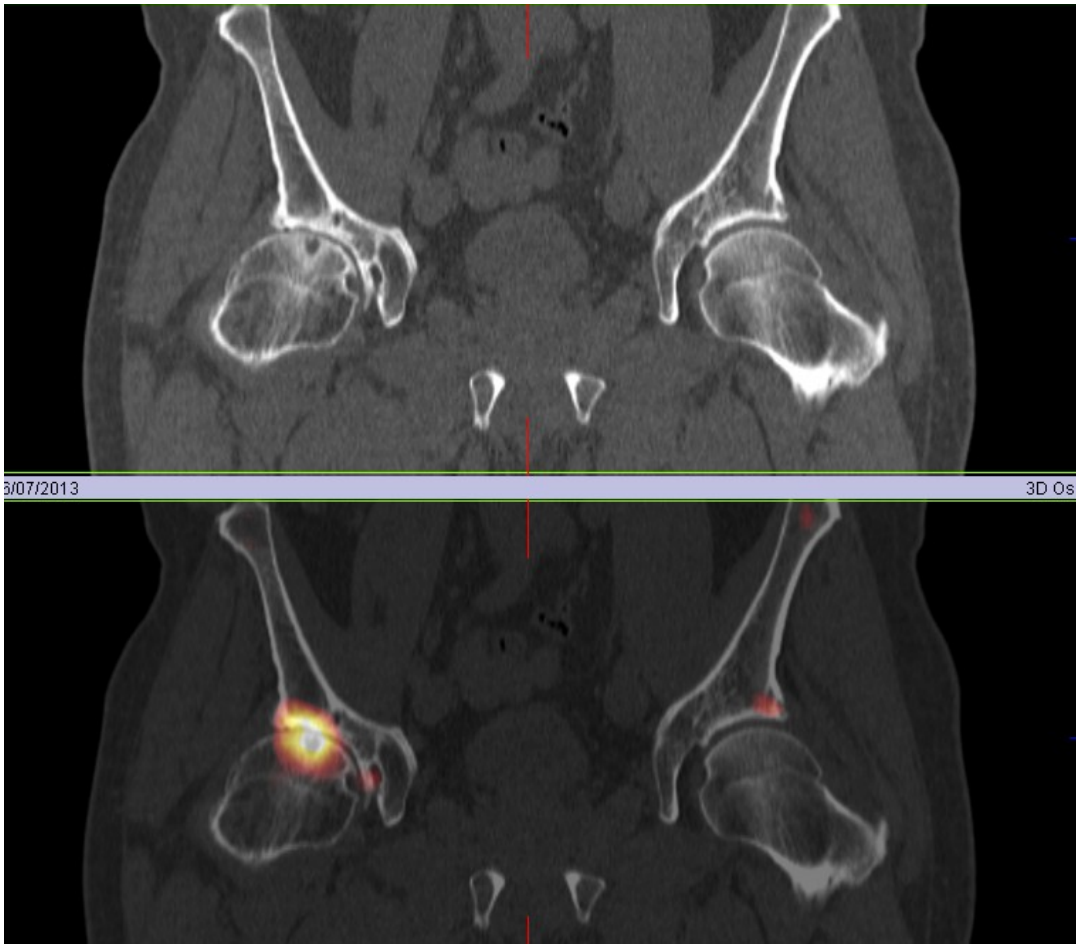

Coxathrose droite

Exploration de douleurs de la hanche gauche depuis plusieurs semaines sans notion de traumatisme chez un patient de 41 ans.

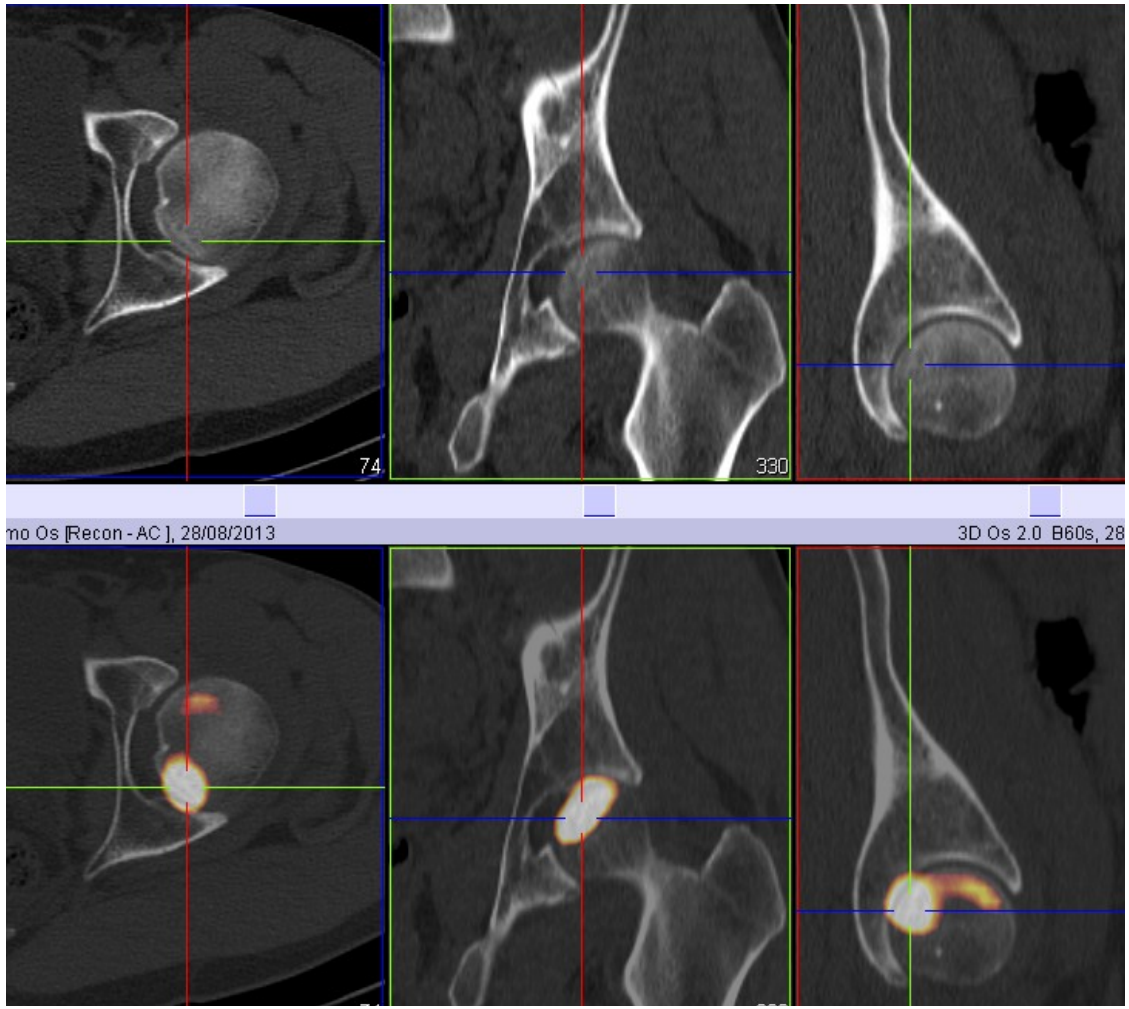

Ostéonécrose tête fémorale gauche

Bilan de douleur de hanche gauche chez un patient de 66 ans aux antécédents de néoplasie pulmonaire.

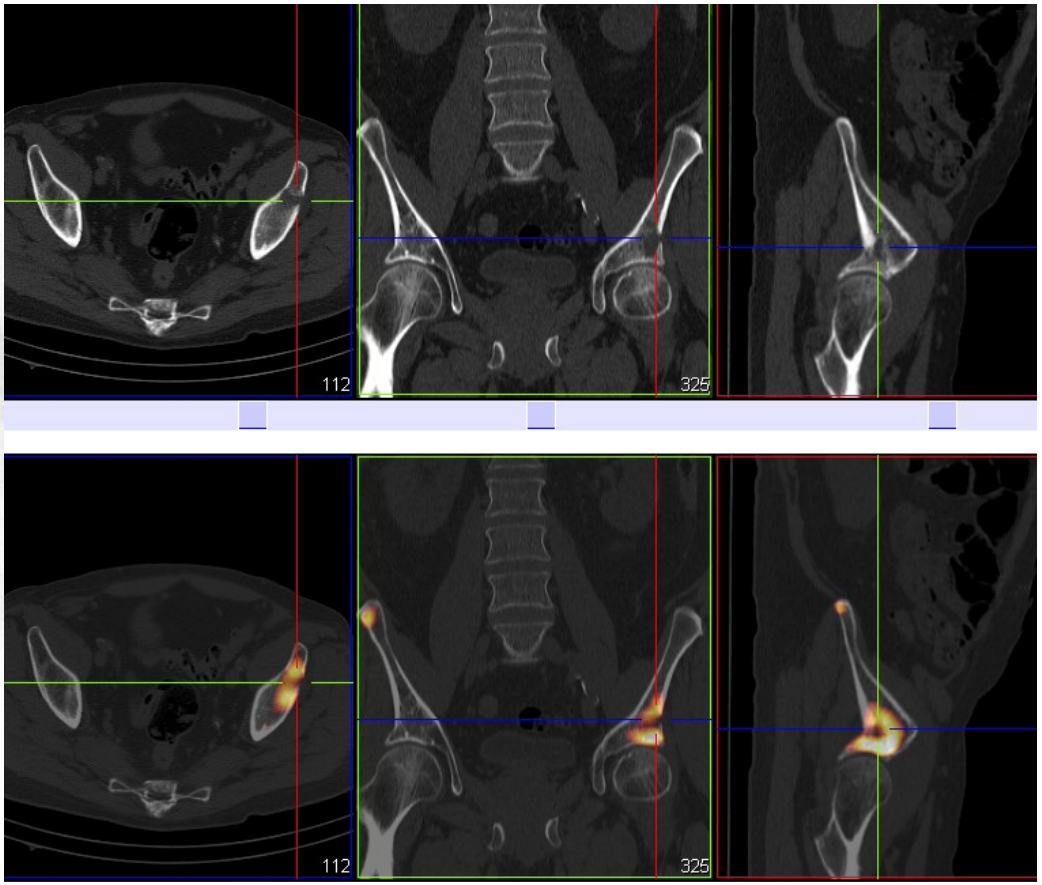

Localisation secondaire lytique

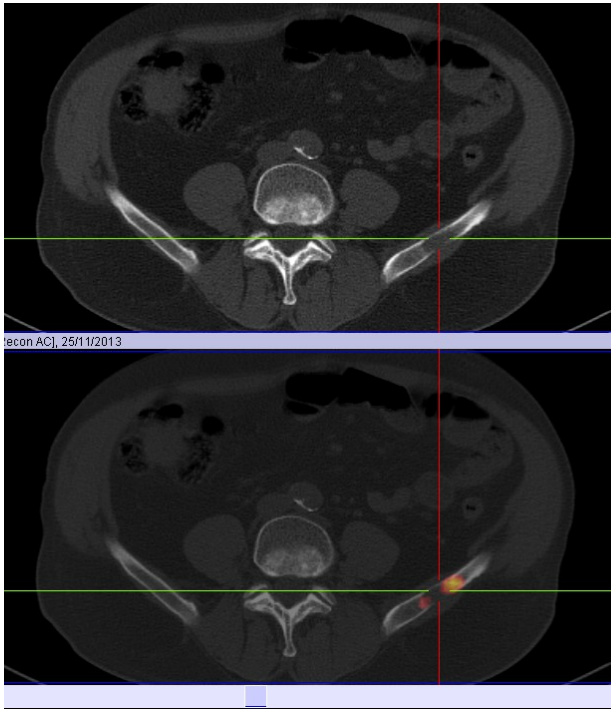
econ AC], 25/11/2013

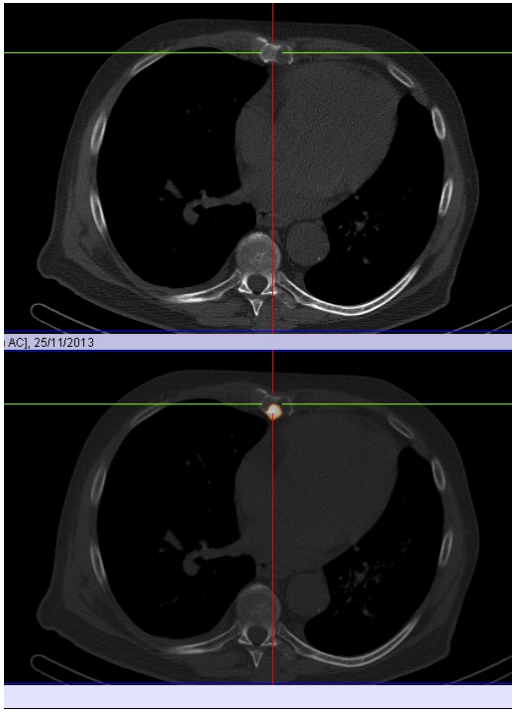
AC], 25/11/2013

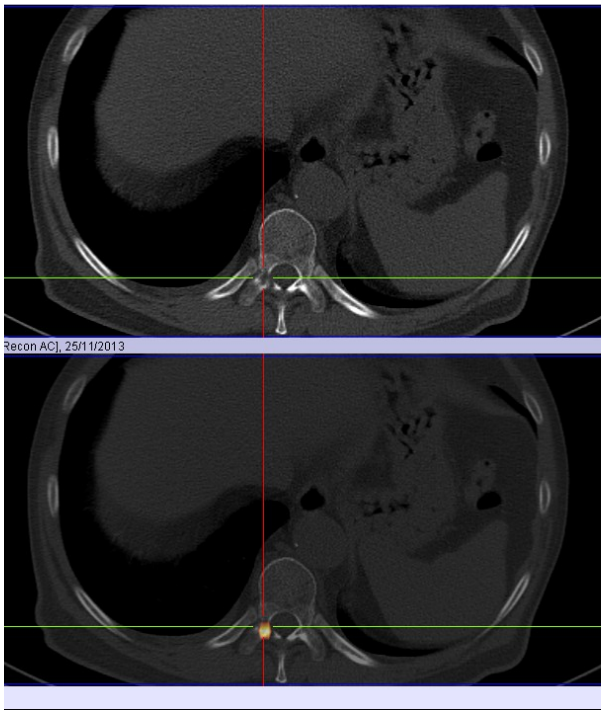
Recon AC], 25/11/2013

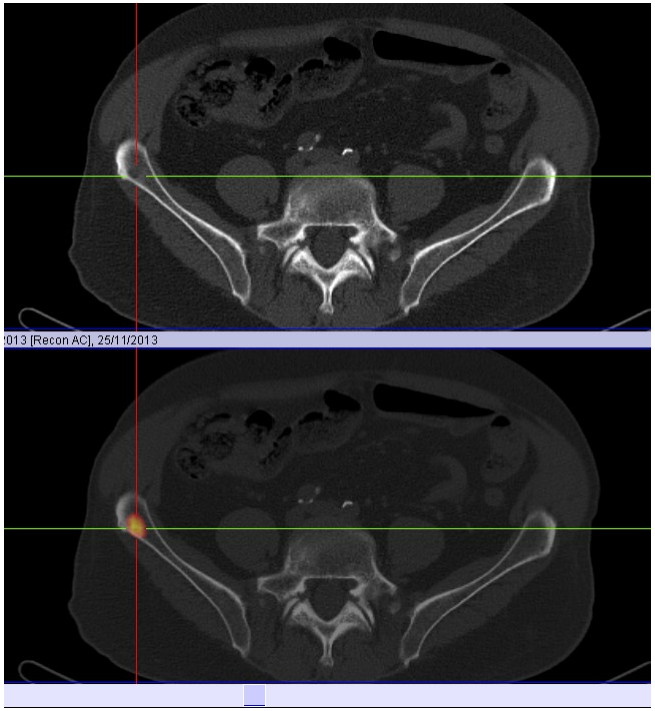
013 [Recon AC], 25/11/2013

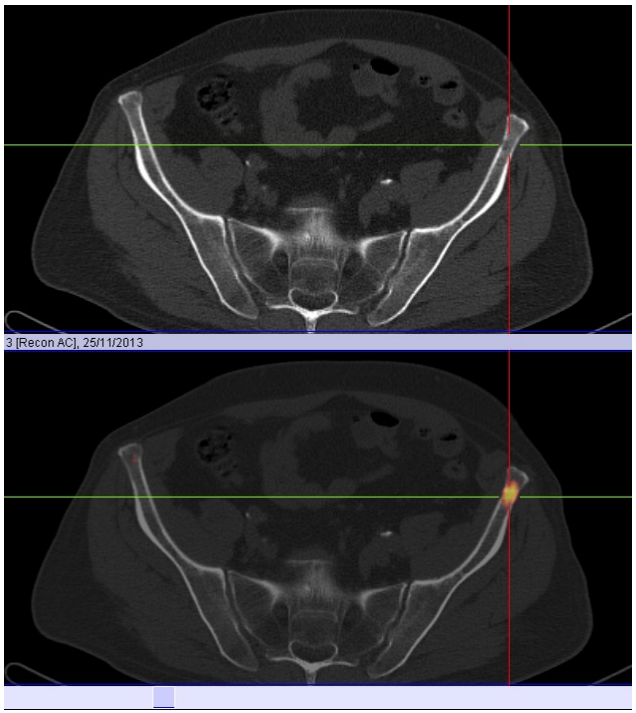
3 [Recon AC], 25/11/2013

FEMUR

Exploration de douleurs du fémur gauche depuis plusieurs mois sans traumatisme chez une patiente de 16 ans.

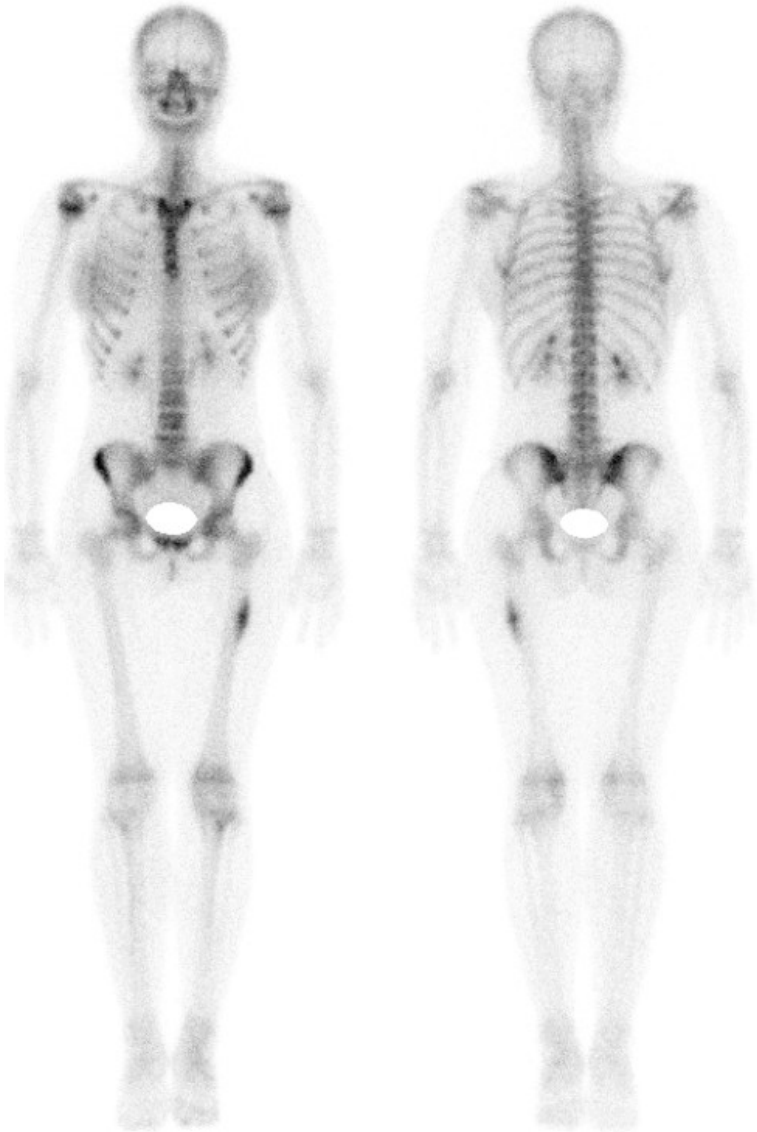

ostéome ostéoide du fémur gauche

Exploration de douleurs de la hanche gauche depuis 3 semaines dans un contexte de chute chez une patiente de 64 ans. Radiographie standard normale. Suspicion de fissure du bassin.

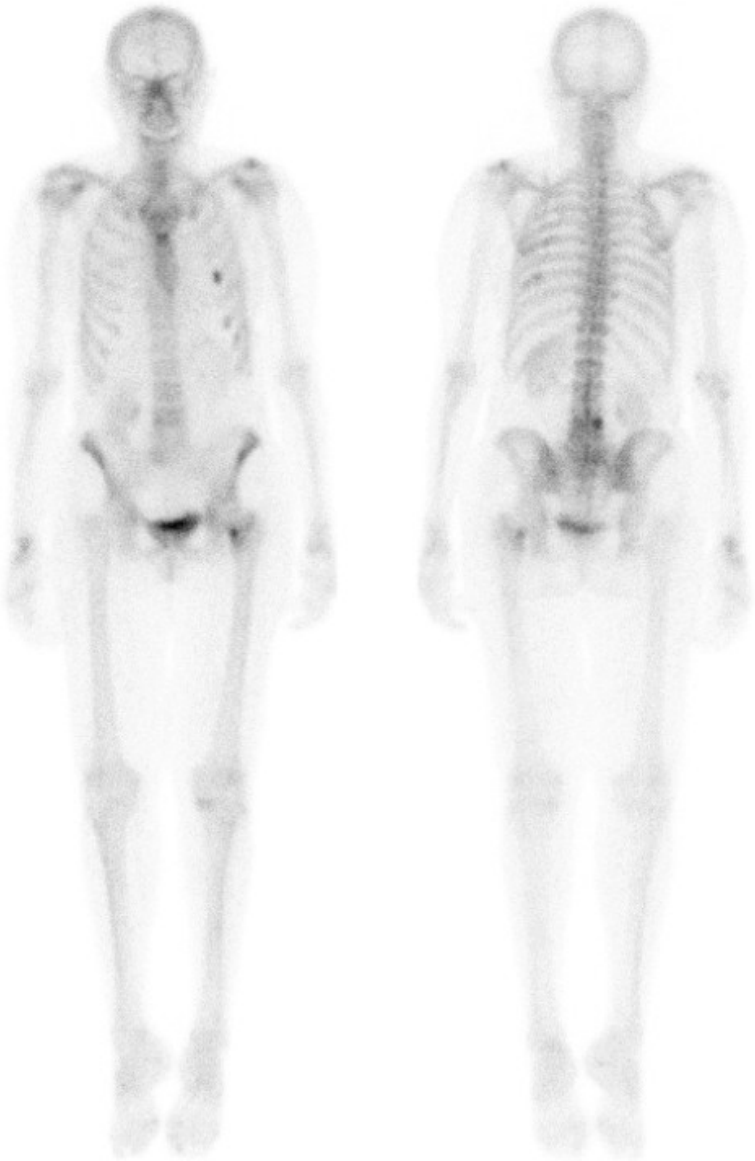

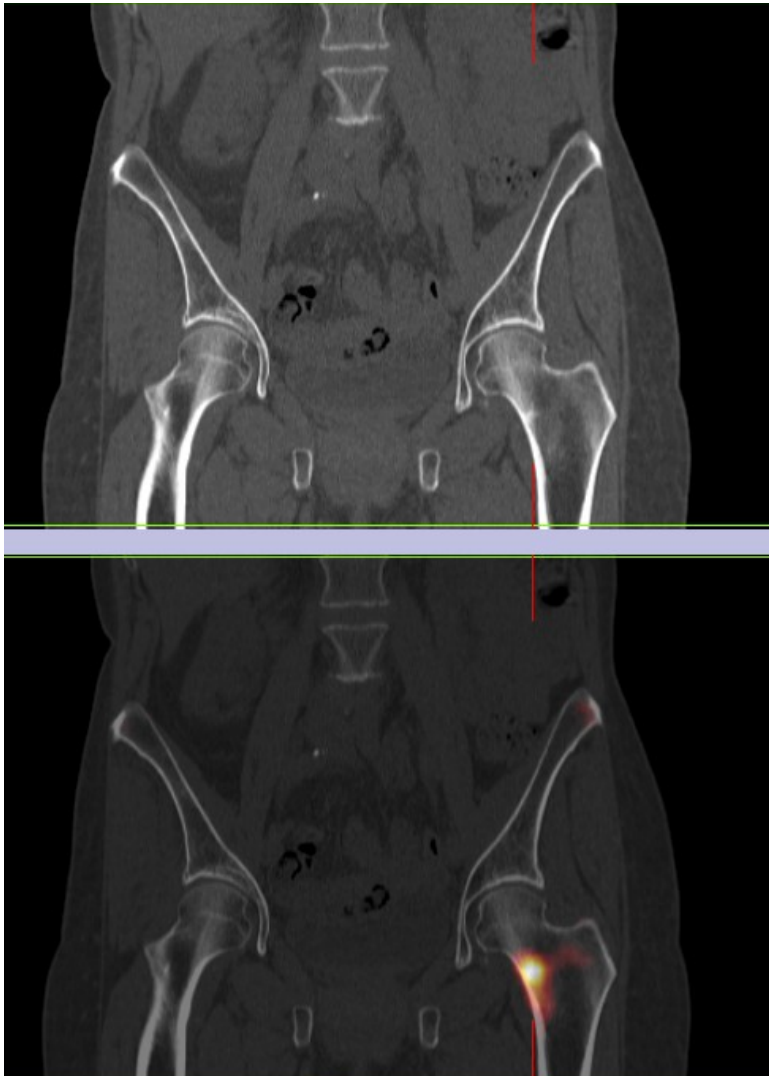

Fissure de contrainte fémur gauche

GENOU

Exploration de douleurs du genou droit évoluant depuis plusieurs années mais plus intense depuis 6 mois chez un patient de 51 ans. Recherche de syndrome d'hyperpression.

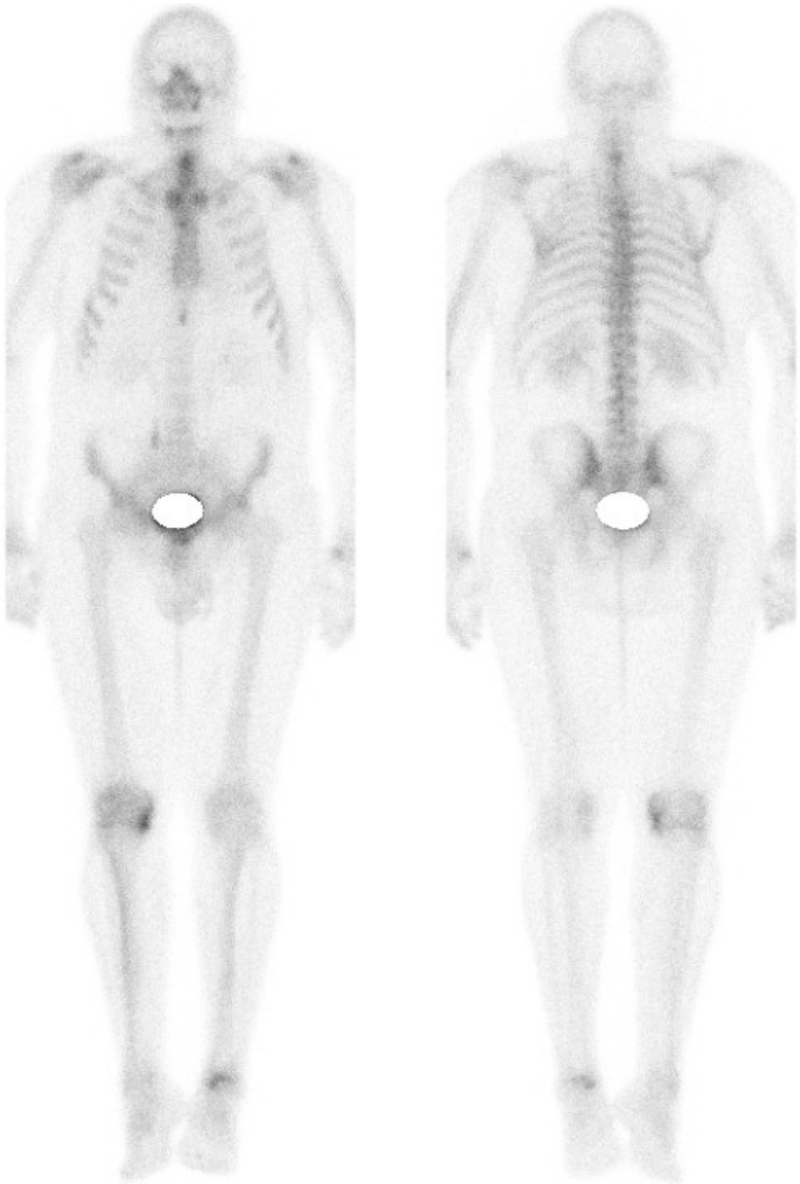

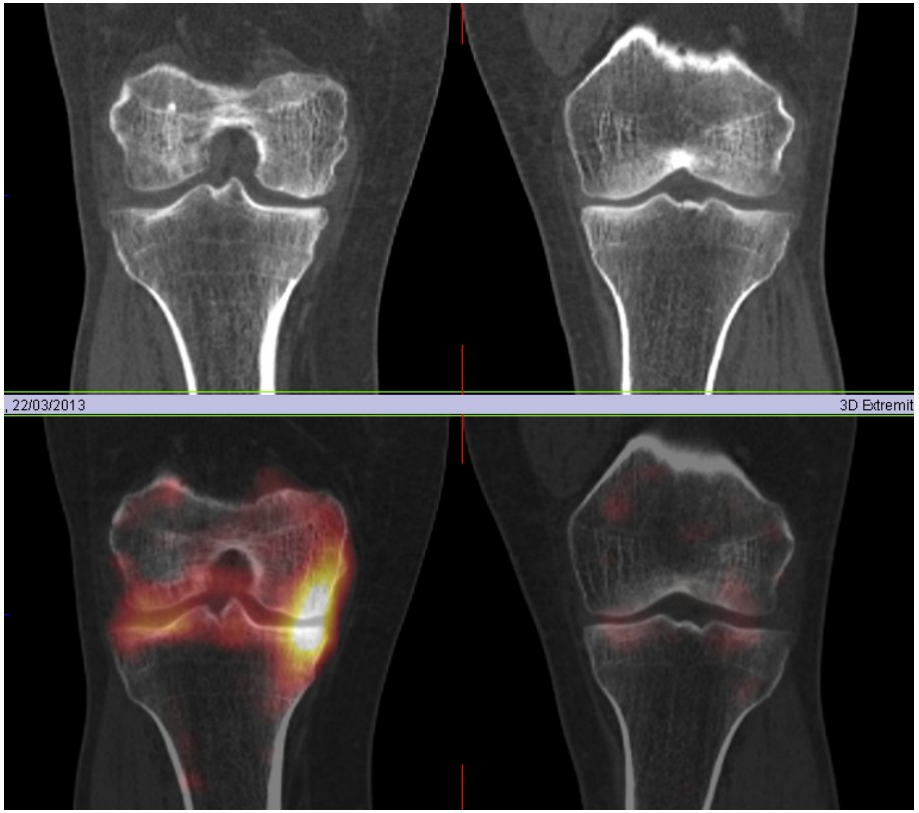

Souffrance ostéo-chondrale fémoro-tibiale interne droite

Gonalgies droites depuis 3 mois chez une patiente aux antécédents de néoplasie mammaire chez une patiente de 80 ans. Pas de traumatisme.

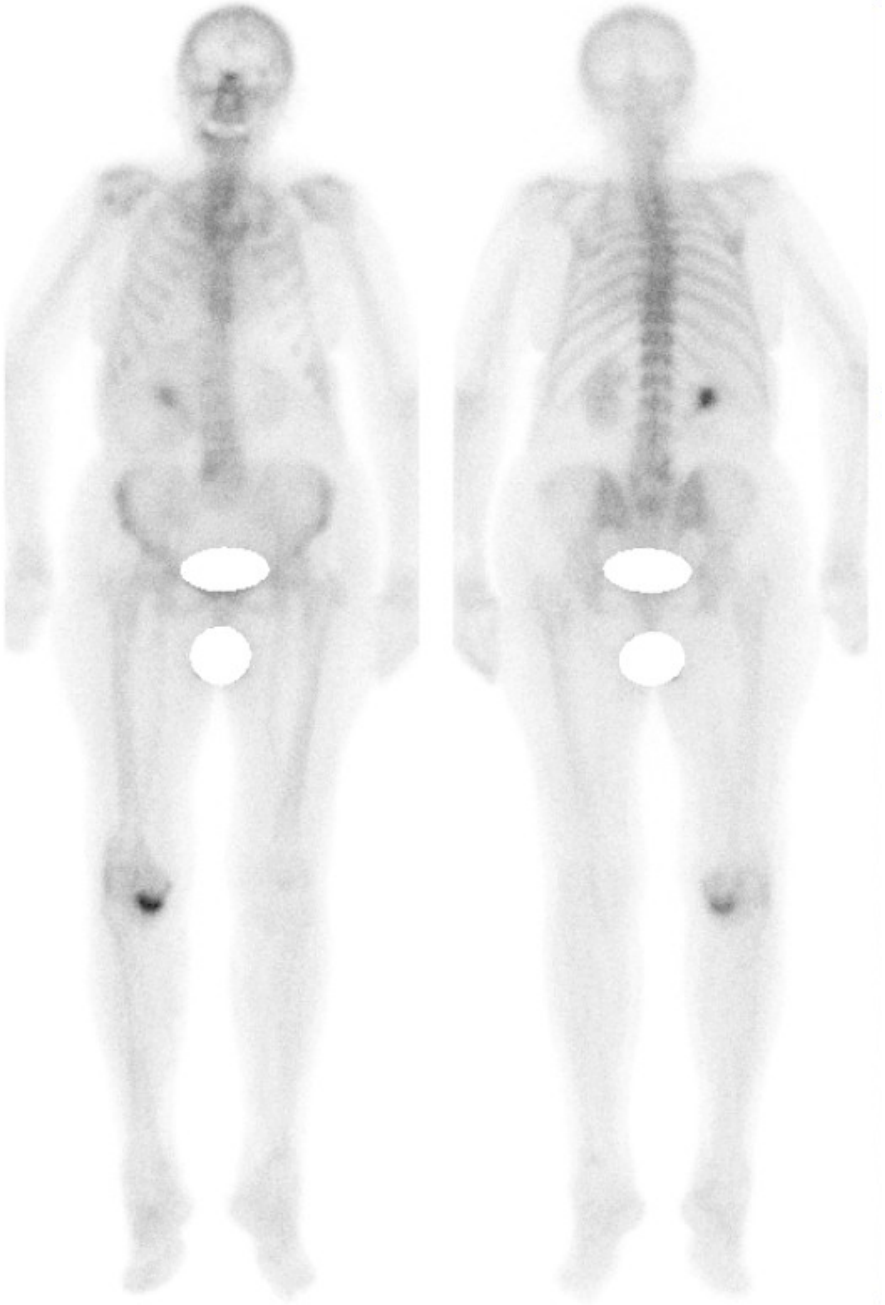

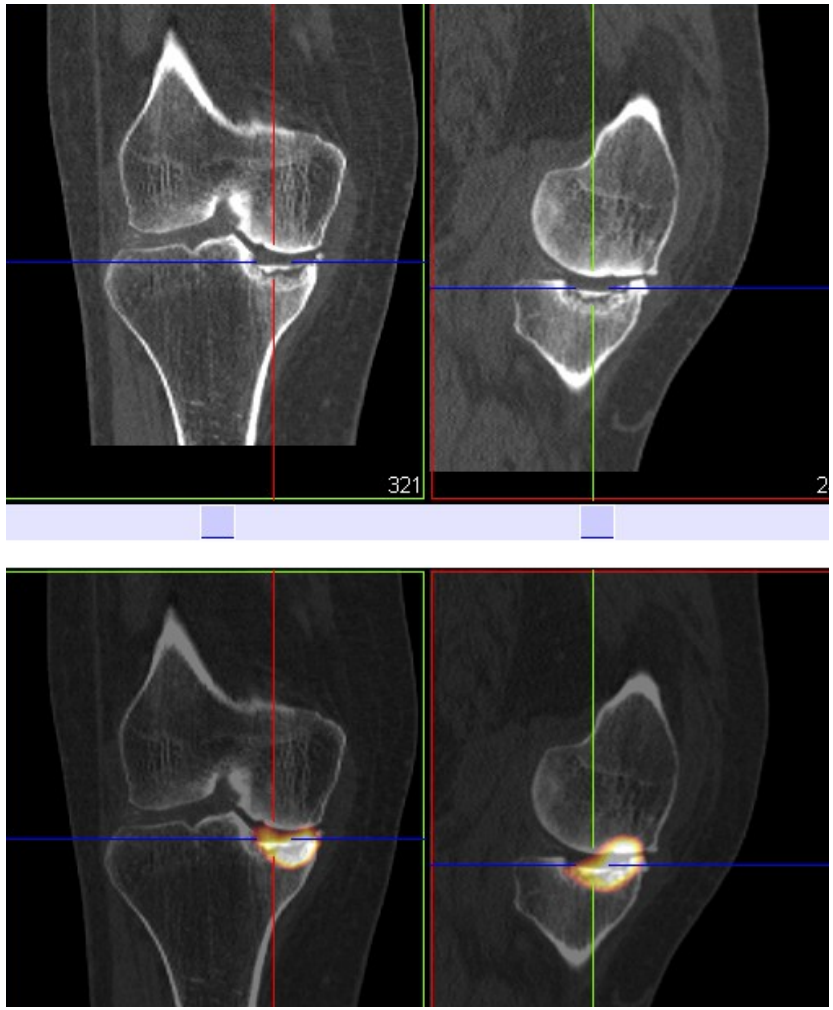

Ostéonécrose plateau tibial

Exploration de douleurs du genou droit depuis 15 jours sans notion de traumatisme.

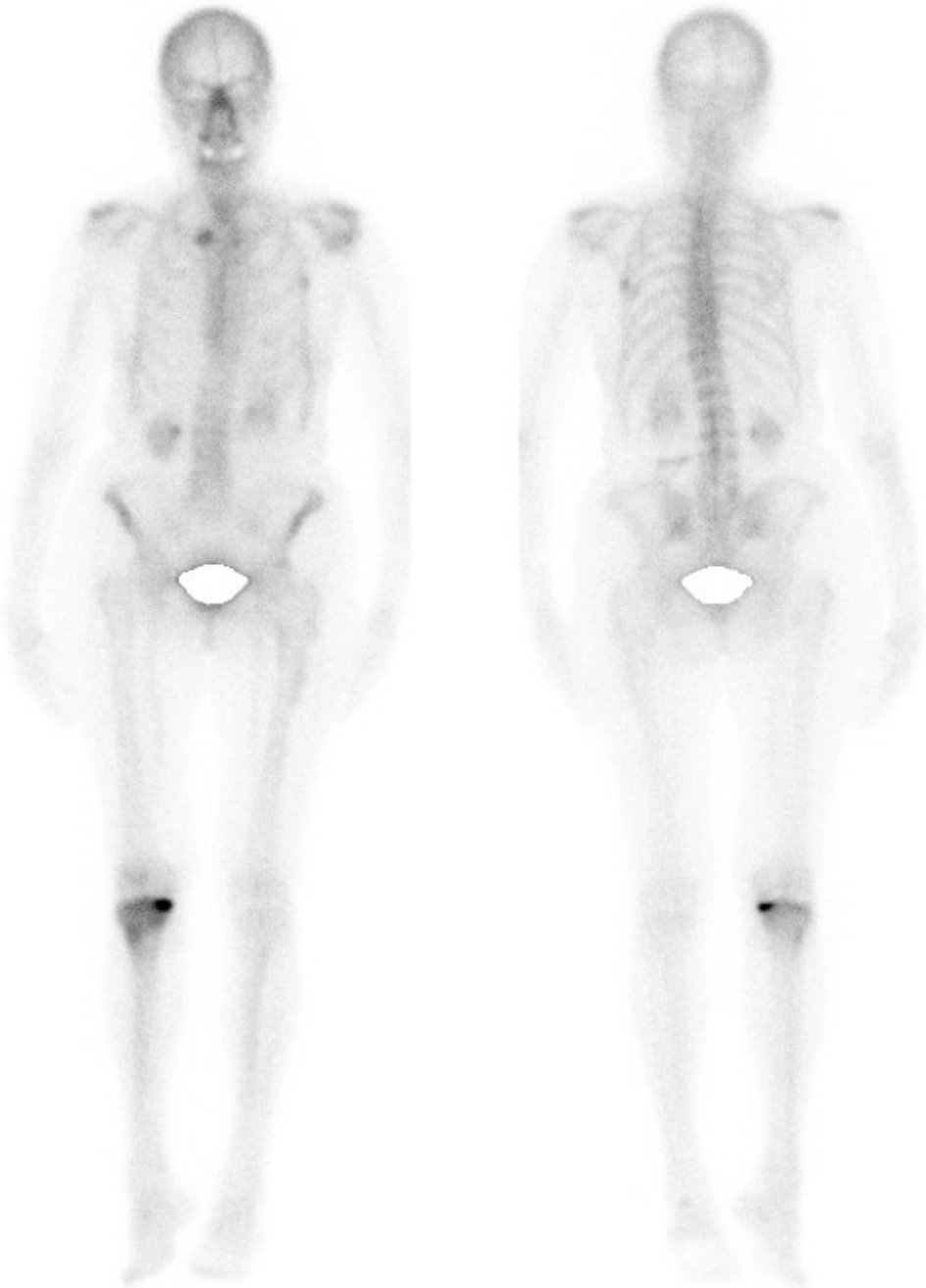

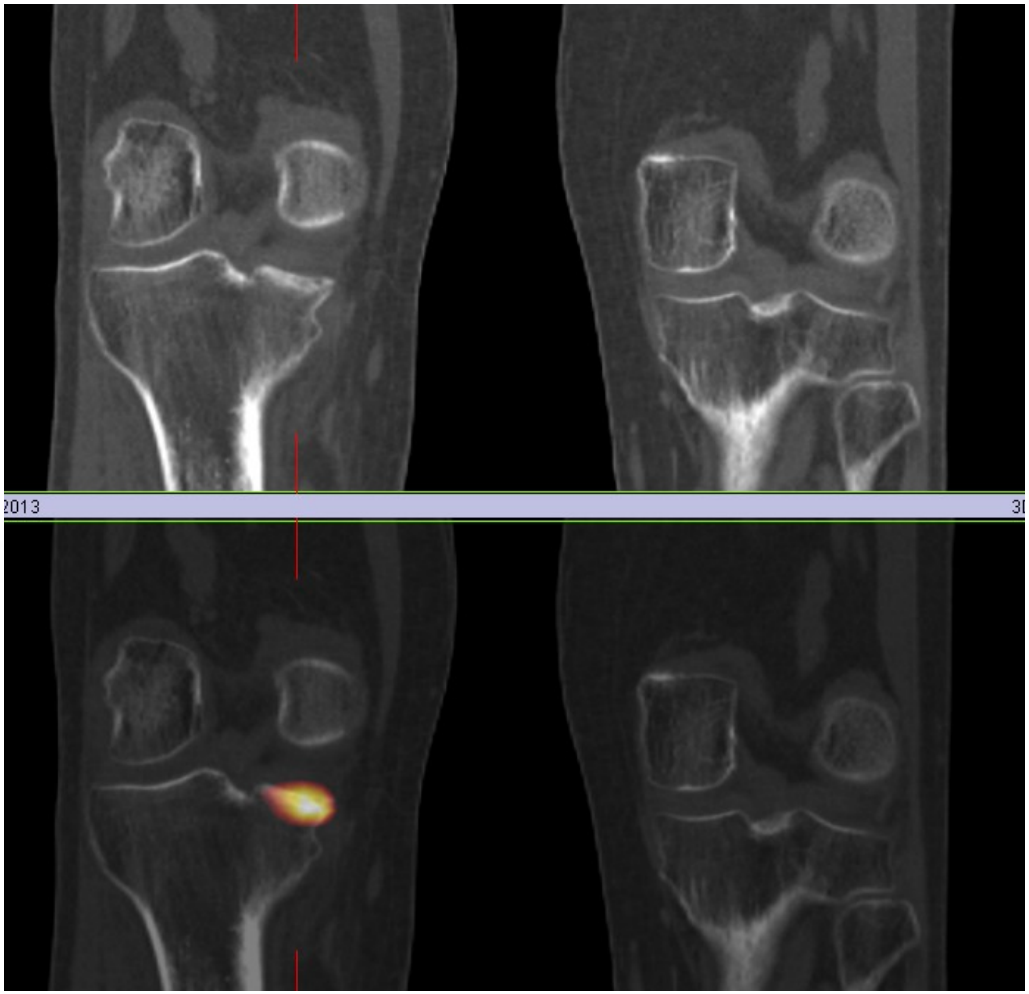

Fissure sous chondrale plateau tibial interne droit

Exploration de douleurs persistantes du genou droit dans un contexte de traumatisme il y a 2 mois. Suspicion d'algodystrophie.

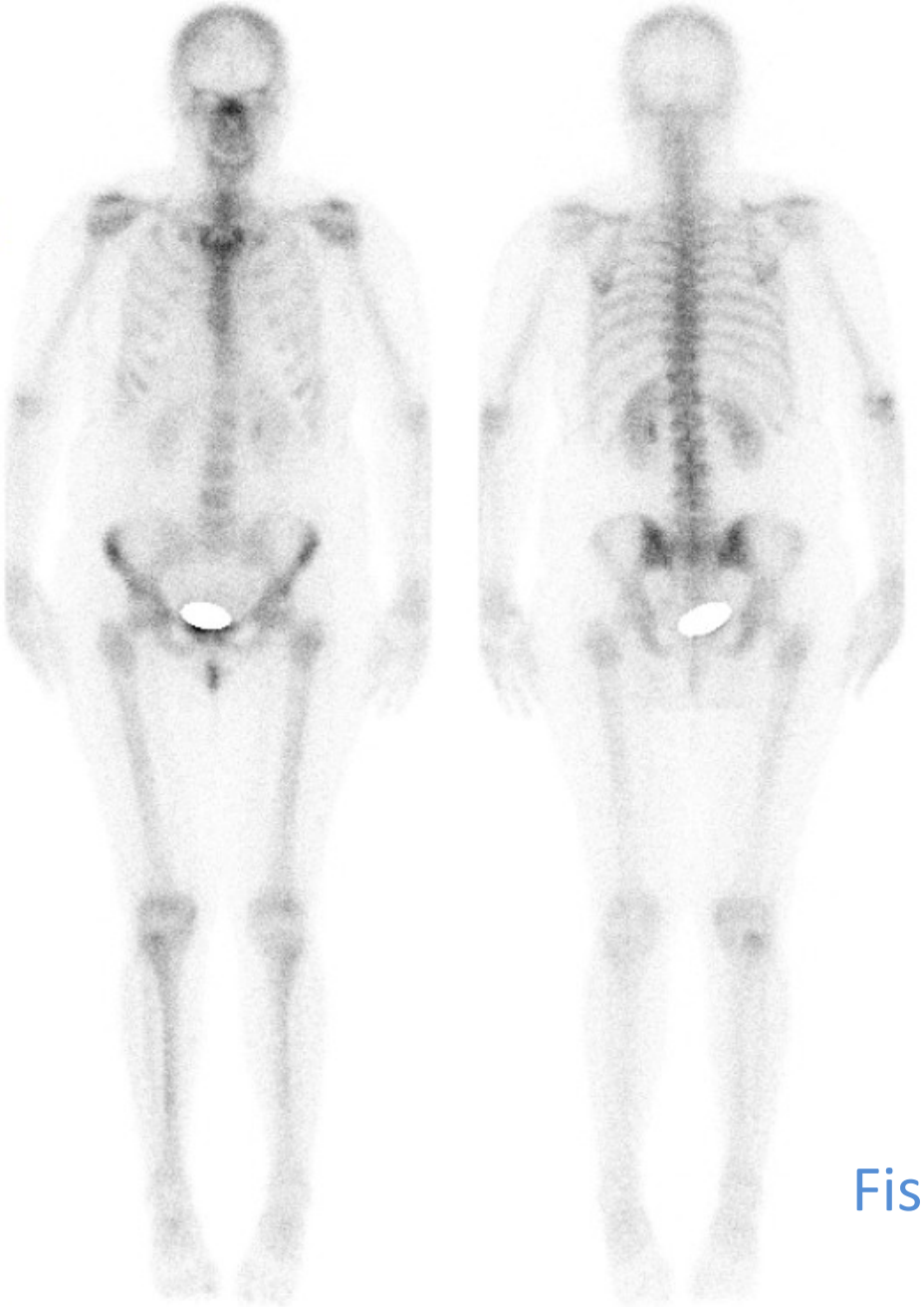

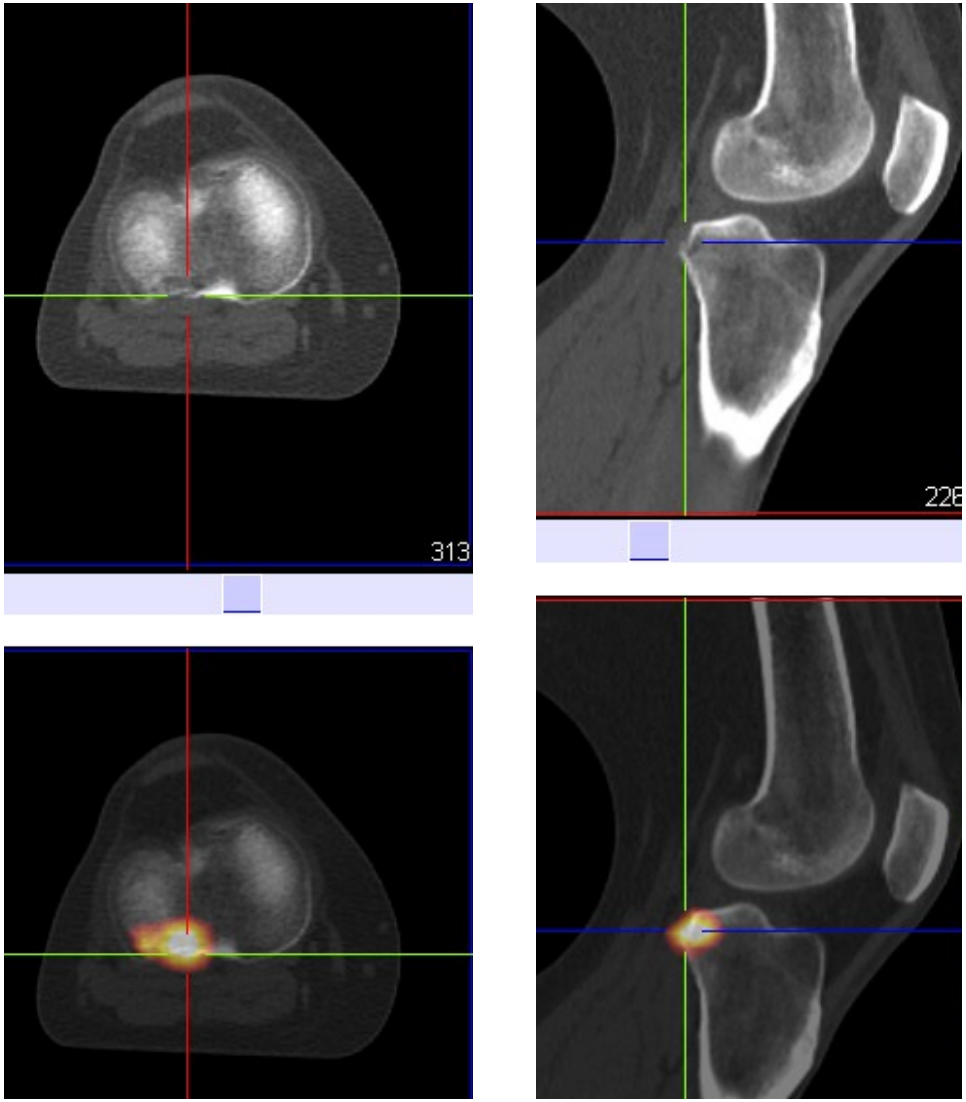

Fissure partie postéro-latérale du plateau tibial droit

Exploration de douleurs des deux membres inférieurs prédominant au niveau de la cheville droite chez un patient sportif. Suspicion de fracture de fatigue de la malléole latérale droite

TIBIAS

Exploration de douleurs du tibia droit, chez un patient sportif (course à pied, musculation), suspicion de fissuration sous périostée

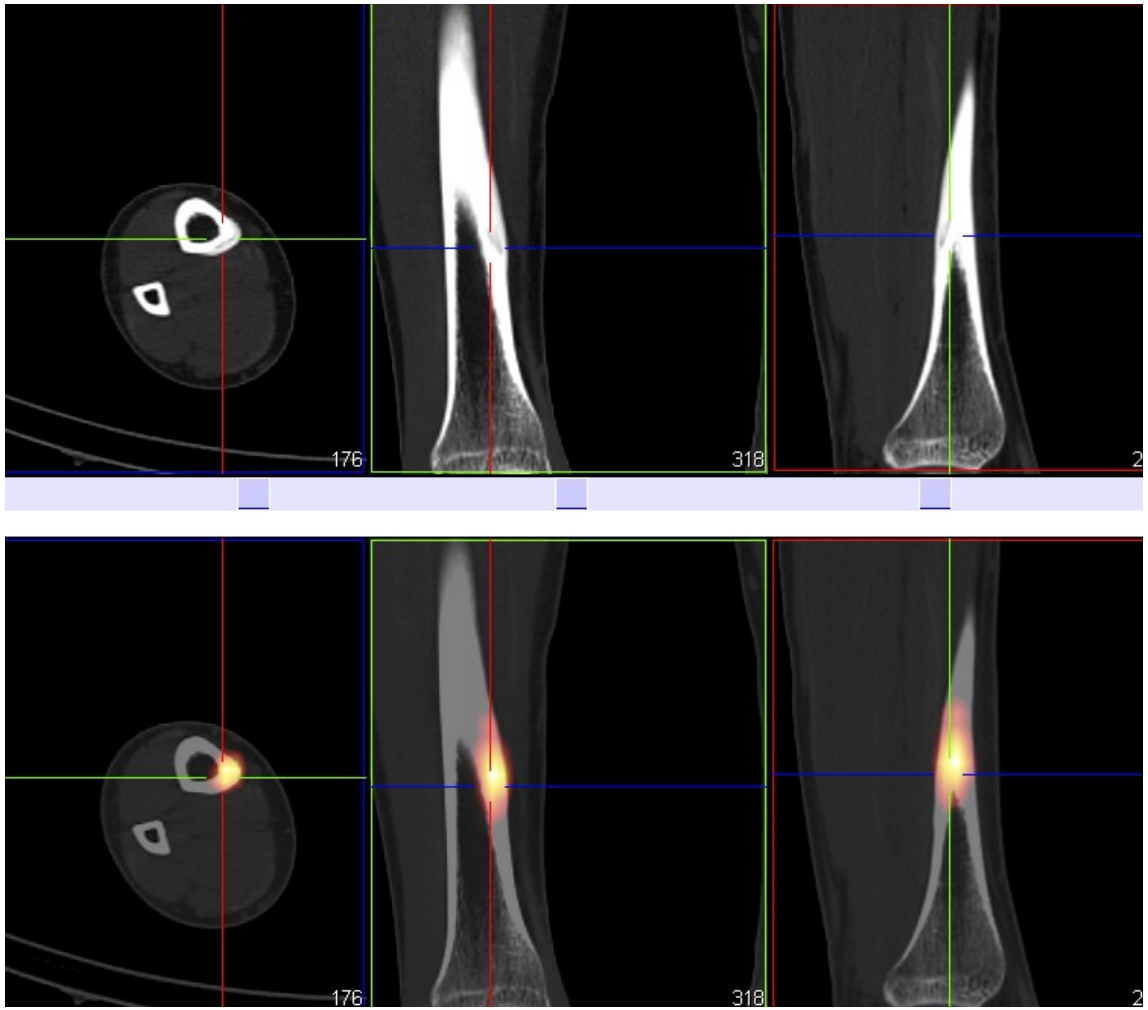

Périostite tibiale bilatérale compliquée d'une fracture de fatigue à droite

Exploration de douleurs persistantes des tibias prédominant à droite chez une patiente sportive (rugby). Suspicion de périostite et/ou de fracture de fatigue.

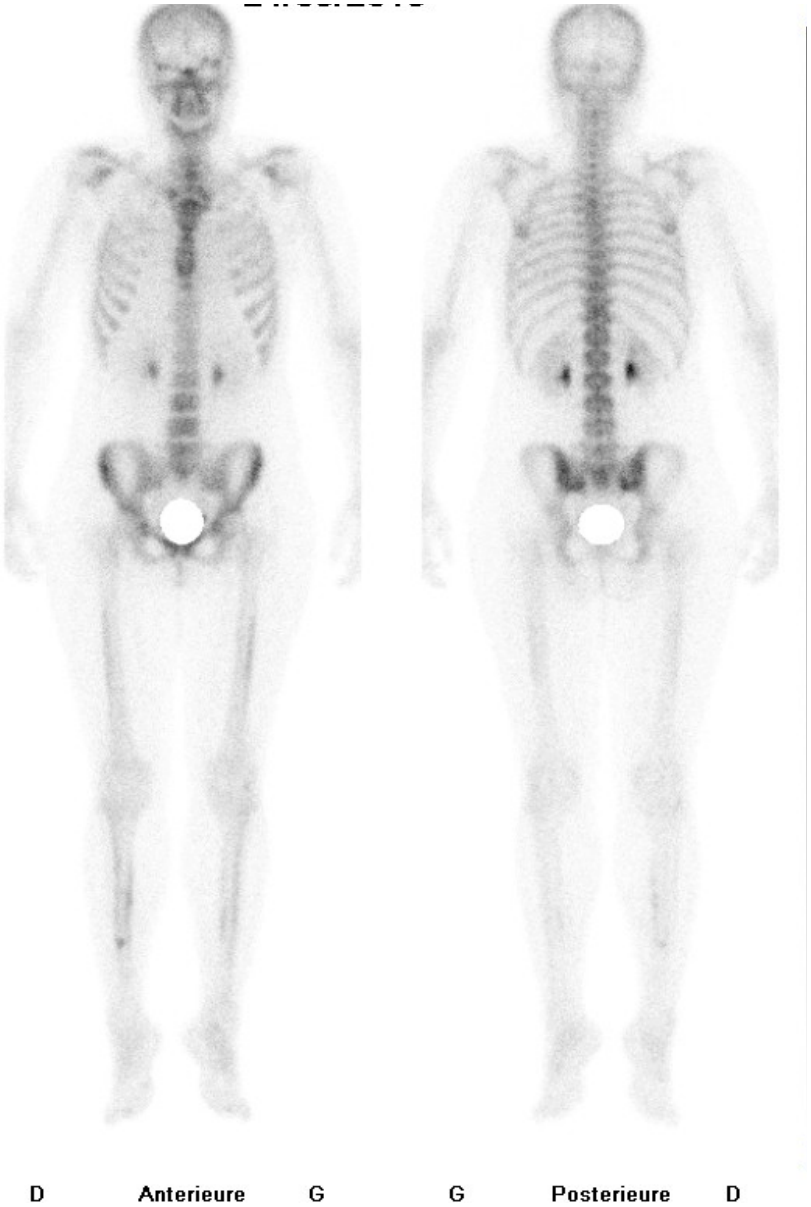

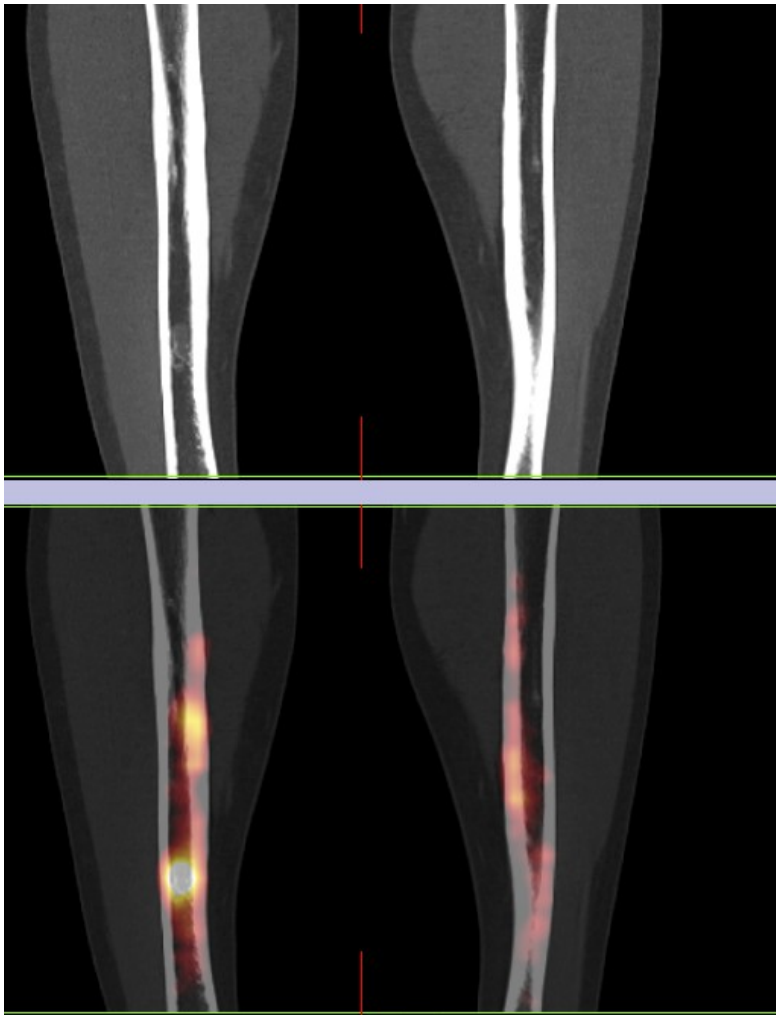

Périostite tibiale et fémorale bilatérale
Dysplasie fibreuse tibiale droite

PIED

Bilan de douleurs ostéo-articulaires diffuses plus marquées au niveau des pieds chez une patiente de 65 ans.

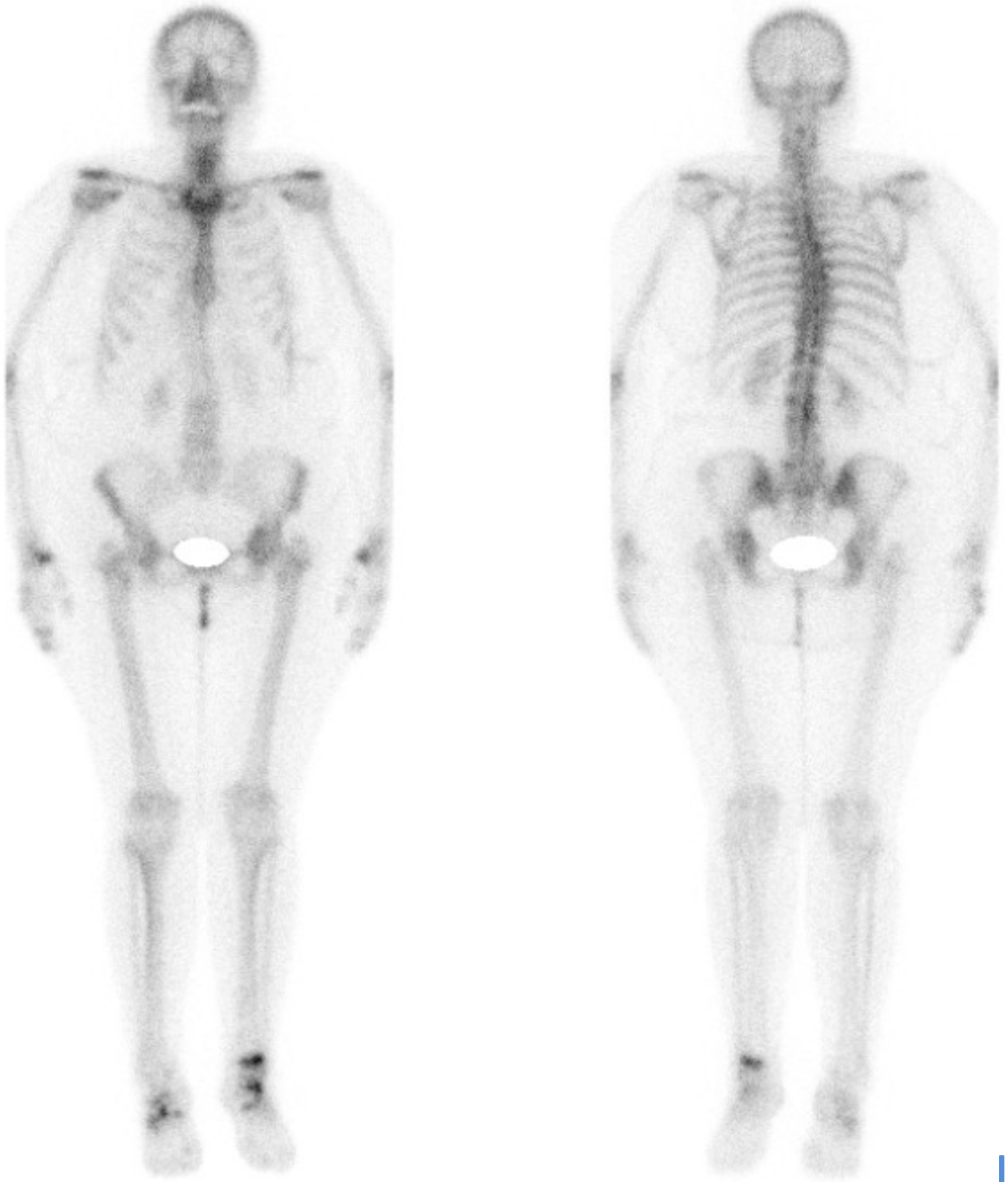

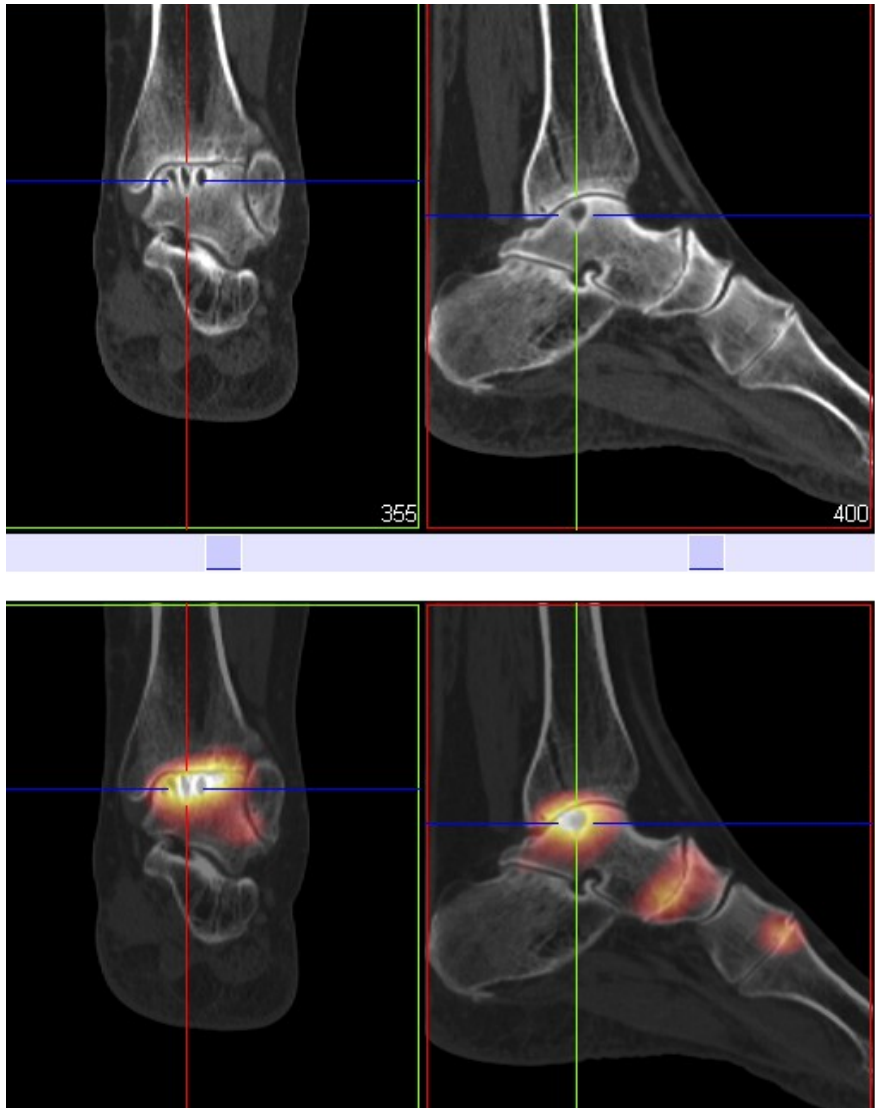

Lésions dégénératives de l'articulation talo-crurale gauche

Bilan de douleurs des deux chevilles depuis le mois 1 mois sans notion de traumatisme chez une patiente de 54 ans en cours de traitement pour une néoplasie pulmonaire métastatique

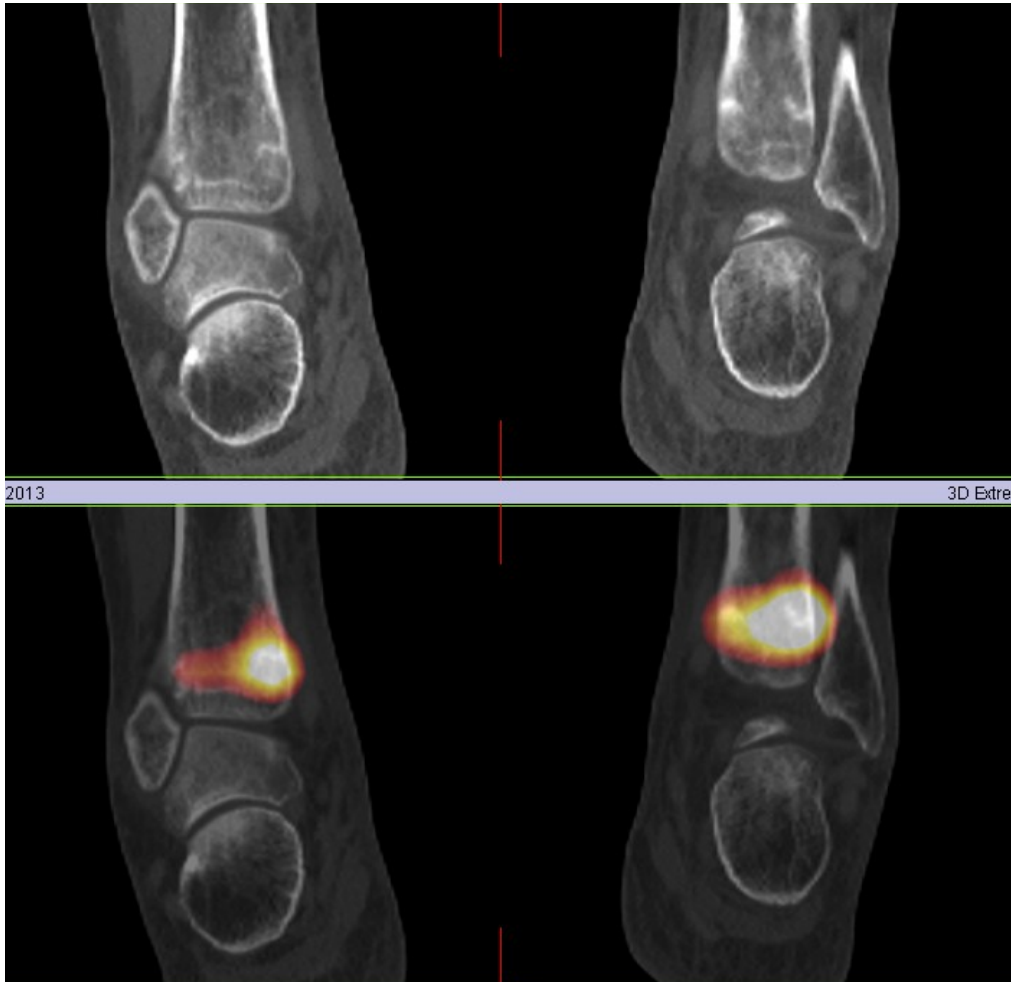

Fractures de contrainte bilatérales des tibias

Exploration de douleurs persistantes de la cheville droite dans un contexte de traumatisme il y a 6 mois avec à l'échographie d'importantes séquelles ligamentaires bilatérales. Radiographies non contributives. Suspicion d'algodystrophie.

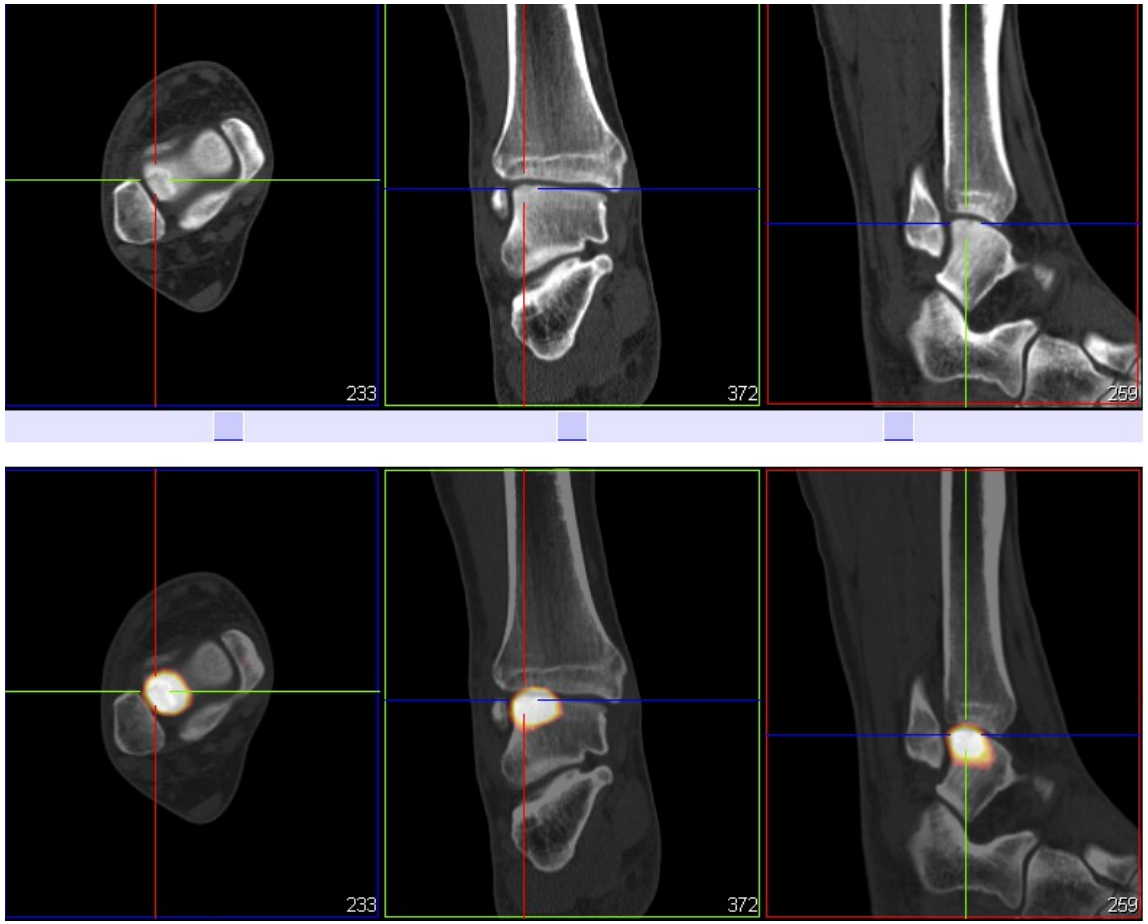

Lésion ostéochondrale du dôme talien

Suspicion d'algodystrophie du membre inférieur droit dans un contexte de lésion fissuraire sous chondrale du pilon tibial survenue il y a 2 ans.

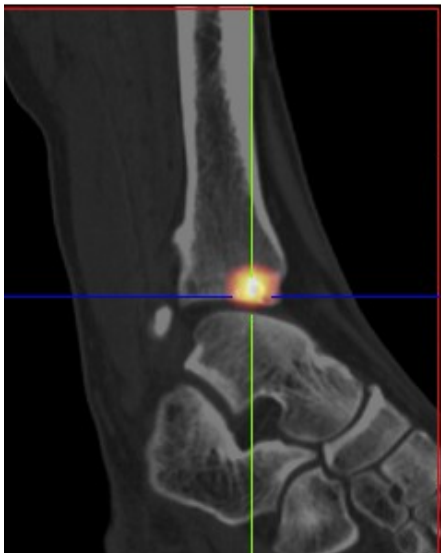

Absence d'algodystrophie
Ostéonécrose

Exploration de douleurs du pied gauche depuis quelques semaines sans notion de traumatisme. Suspicion de syndrome de l'os naviculaire accessoire de type II à l'échographie.

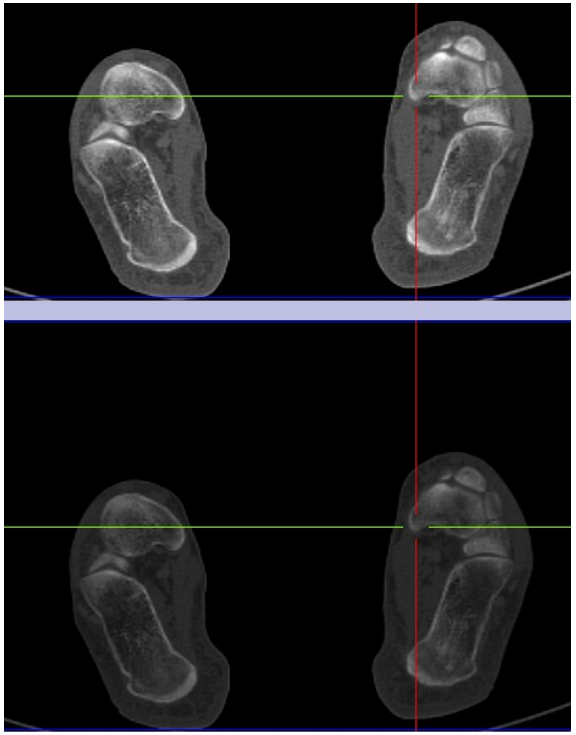

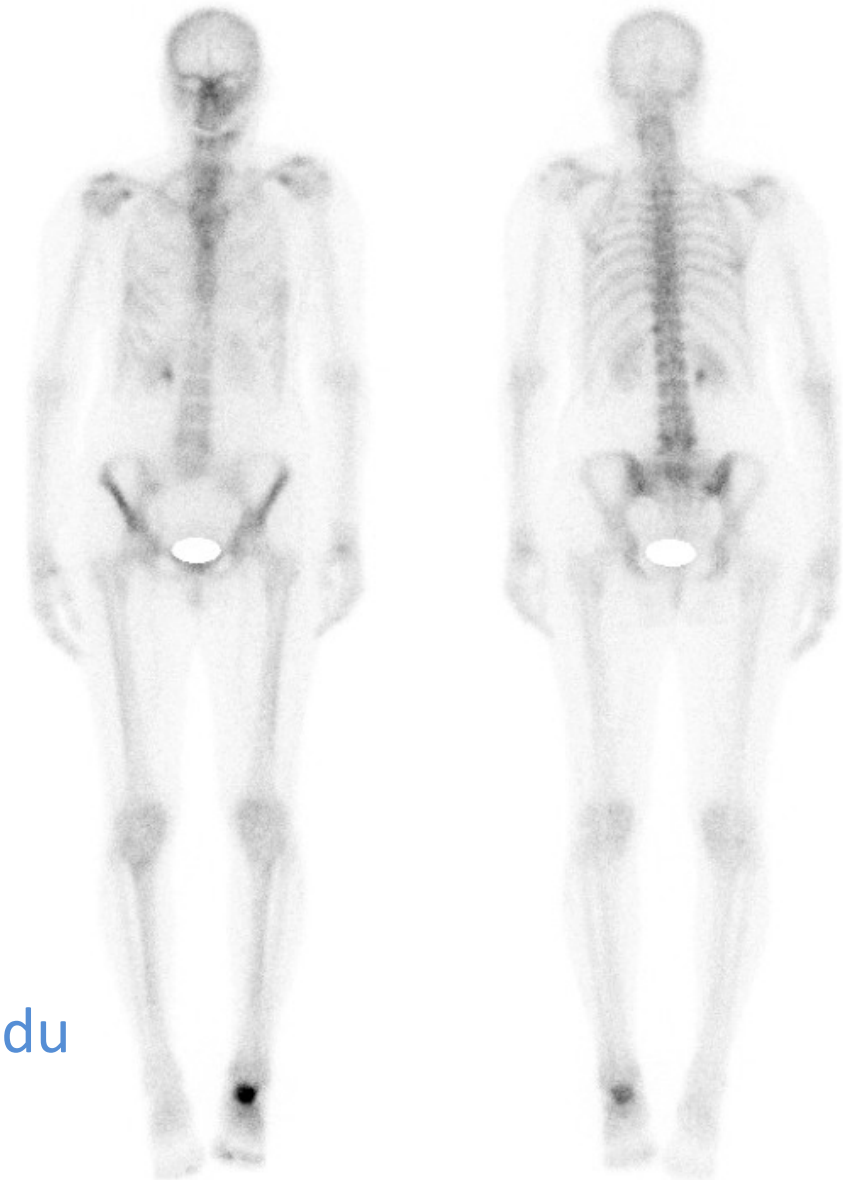

Fracture de fatigue du talus

Exploration de douleurs du pied gauche depuis plusieurs mois sans notion de traumatisme prédominant sur son versant interne.
Radiographie standard et échographie sans particularité.

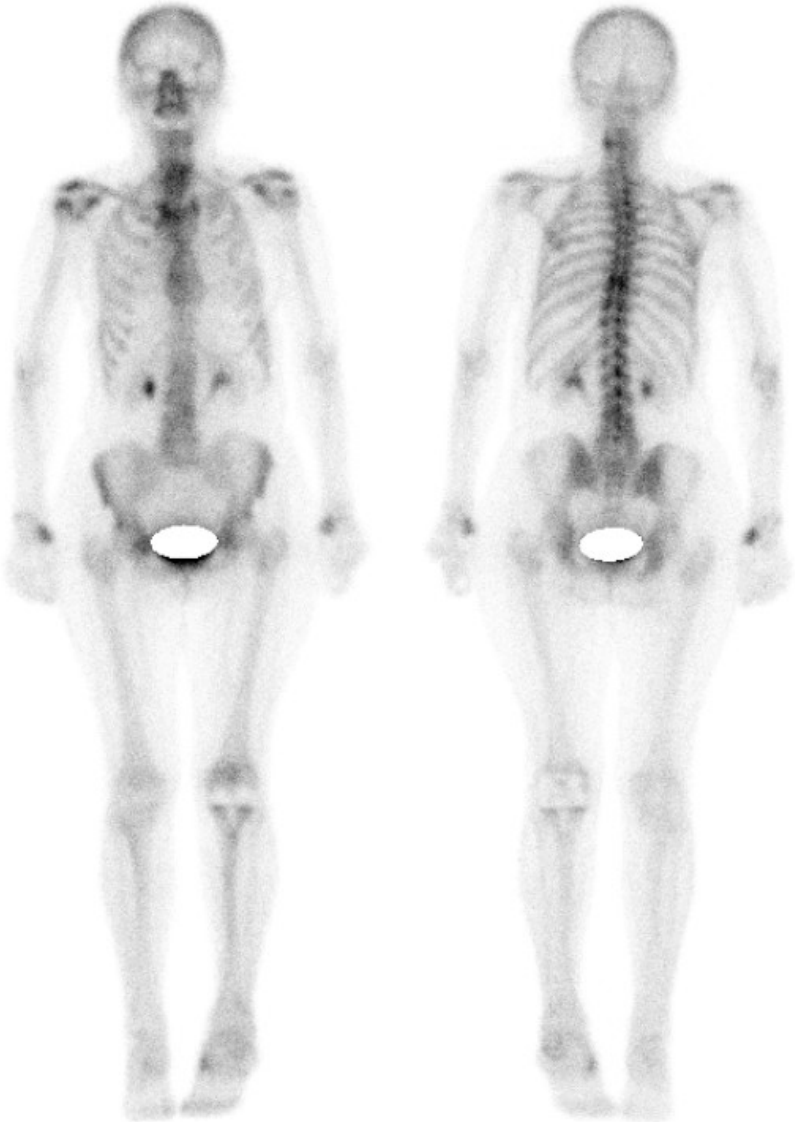

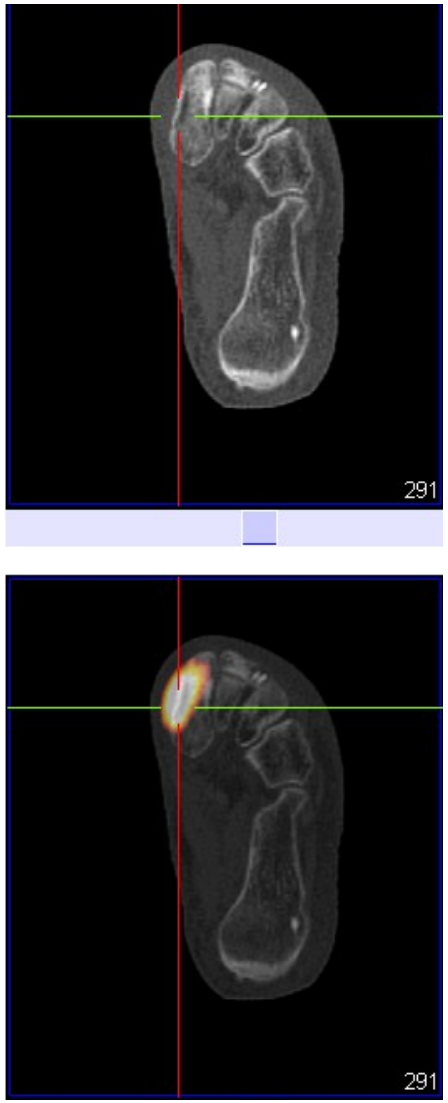

Tendinopathie du tibial antérieur confirmée par 2ème échographie

Exploration de douleurs persistantes du pied droit dans un contexte de plusieurs interventions chirurgicales en 2010 et 2011 (Morton).
Suspicion d'algodystrophie.

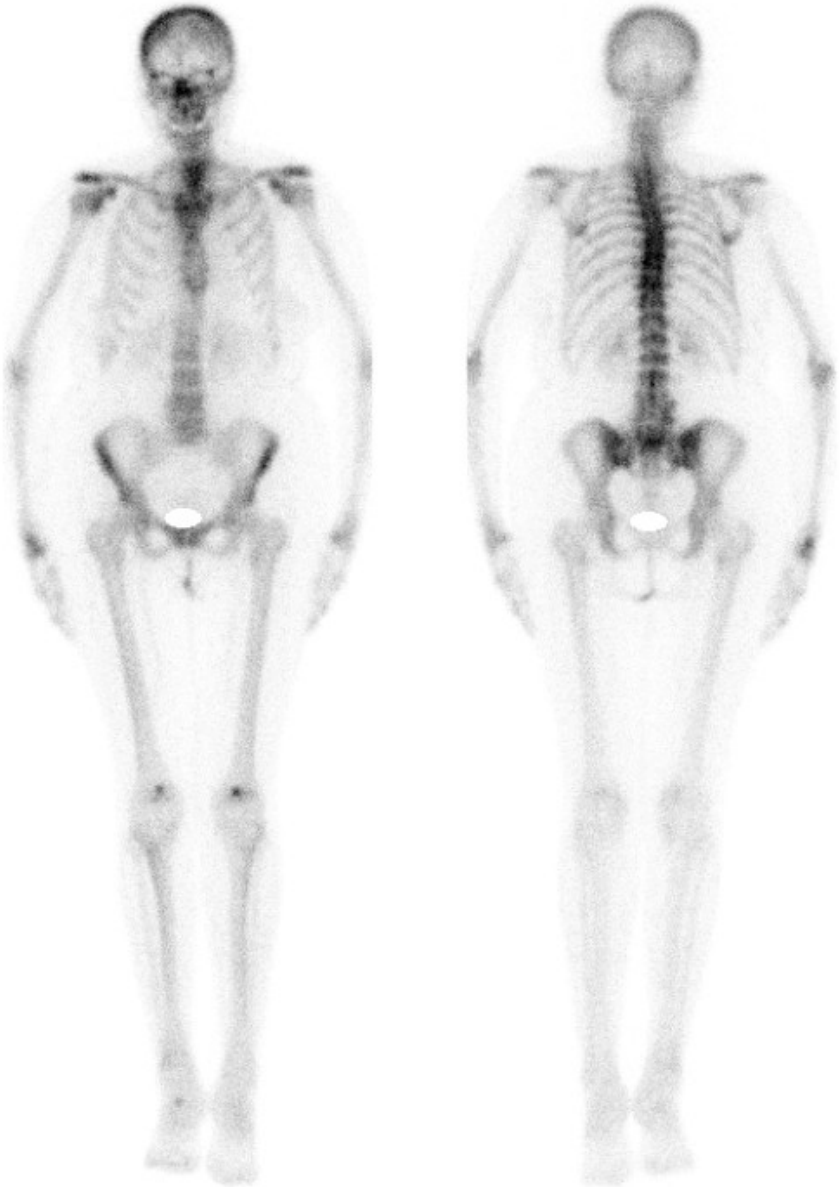

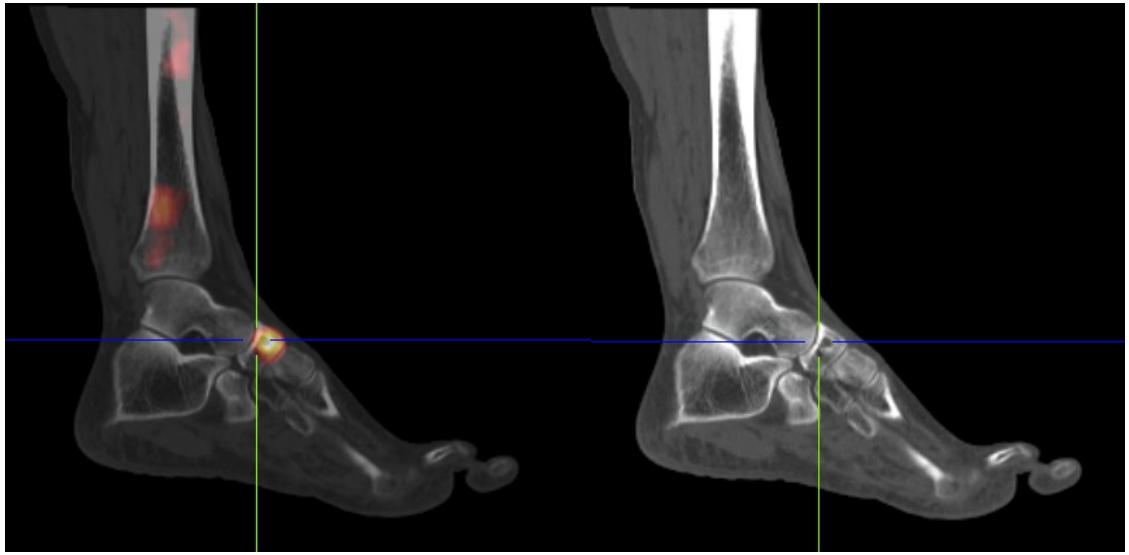

Absence d'algodystrophie
Arthropathie dégénérative de l'articulation talo-naviculaire droite

Exploration de douleurs intenses du pied droit depuis un mois sans notion de traumatisme, chez une patiente de 60 ans diabétique.

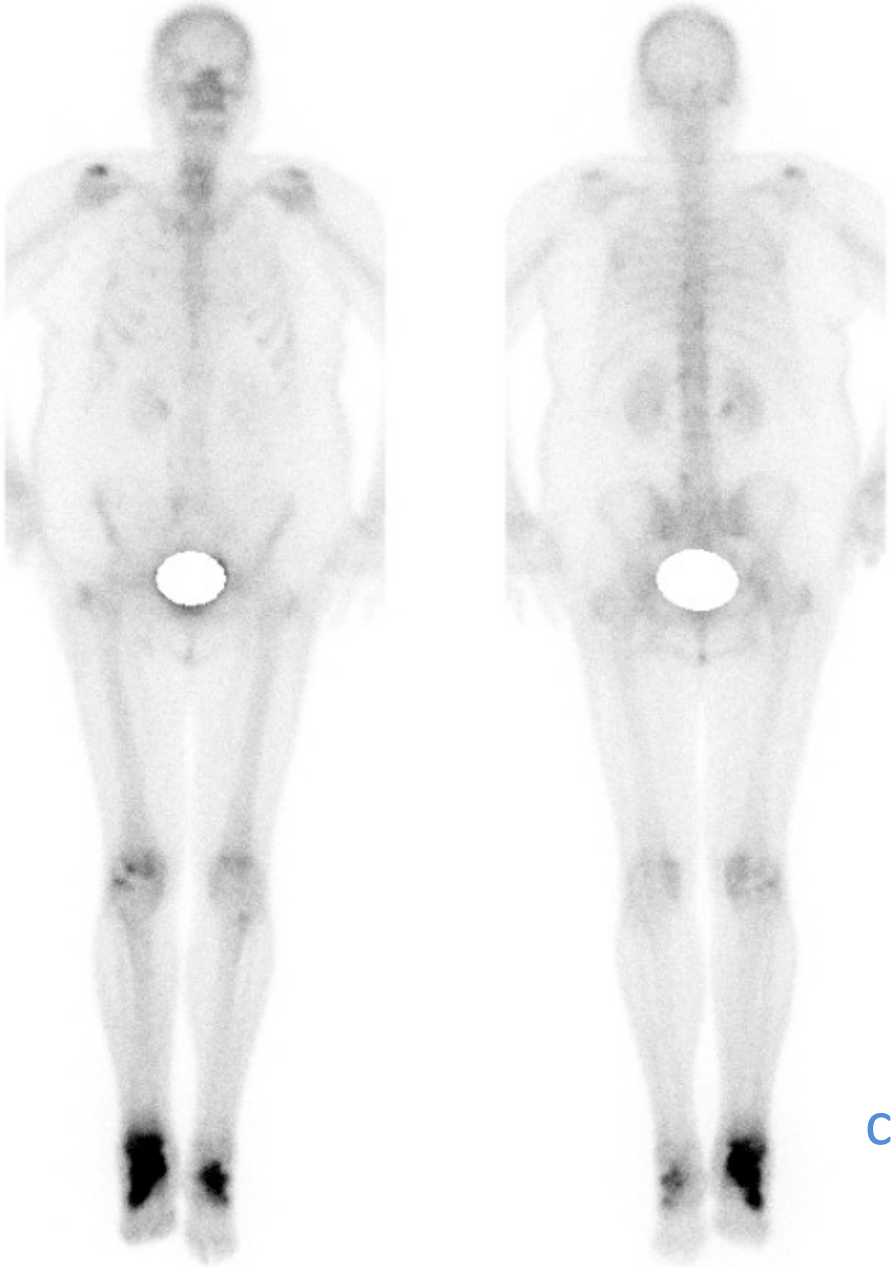

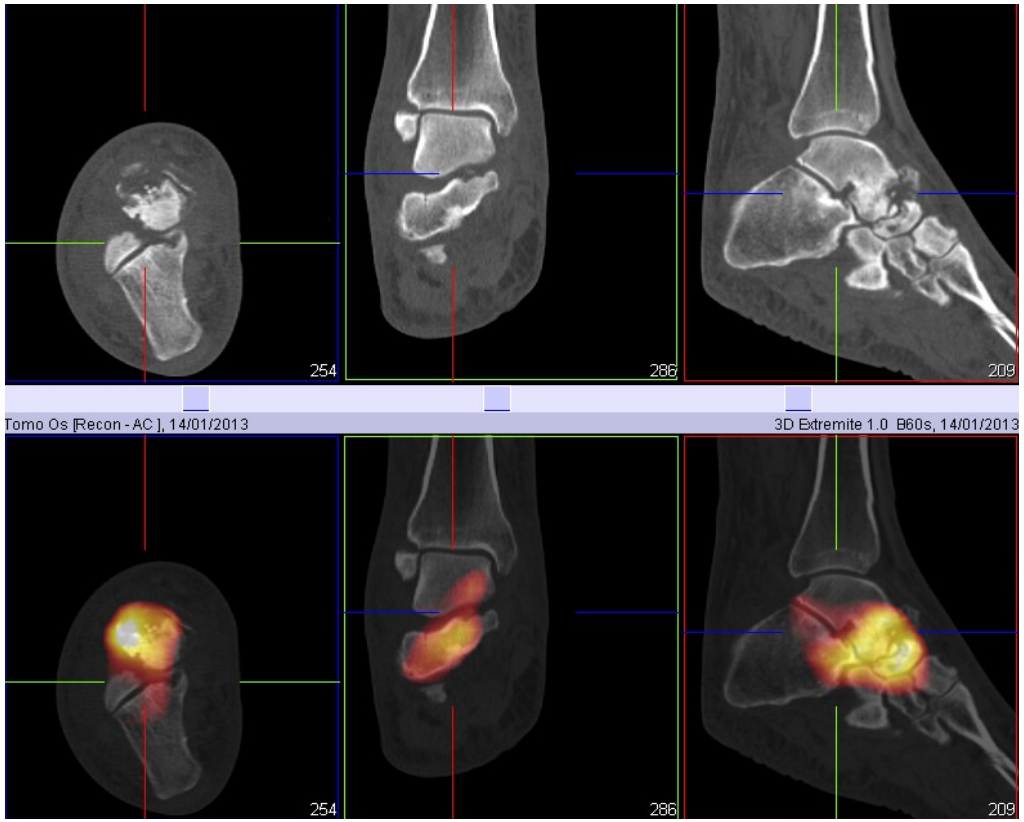

Ostéoarthropathie destructrice compatible avec une origine neurogène diabétique

Exploration de douleurs du talon gauche depuis trois semaines sans notion de traumatisme chez une patiente de 52 ans. Radiographie normale. Suspicion de microfissure.

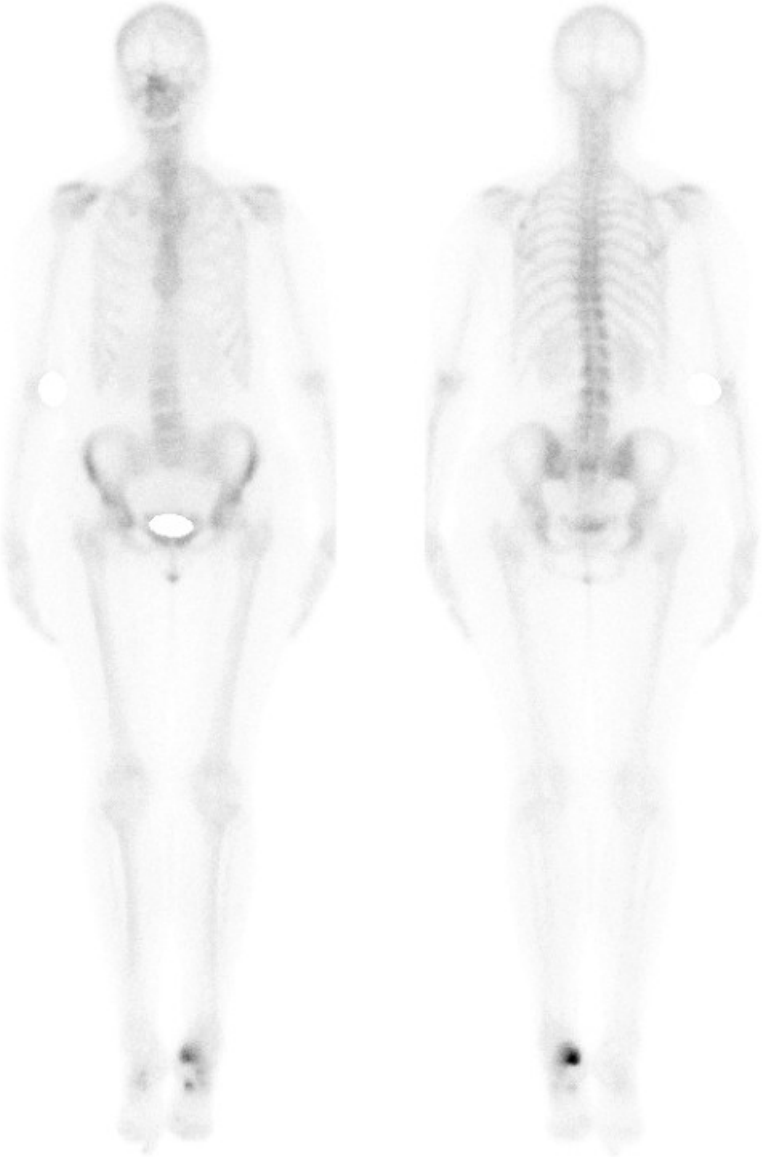

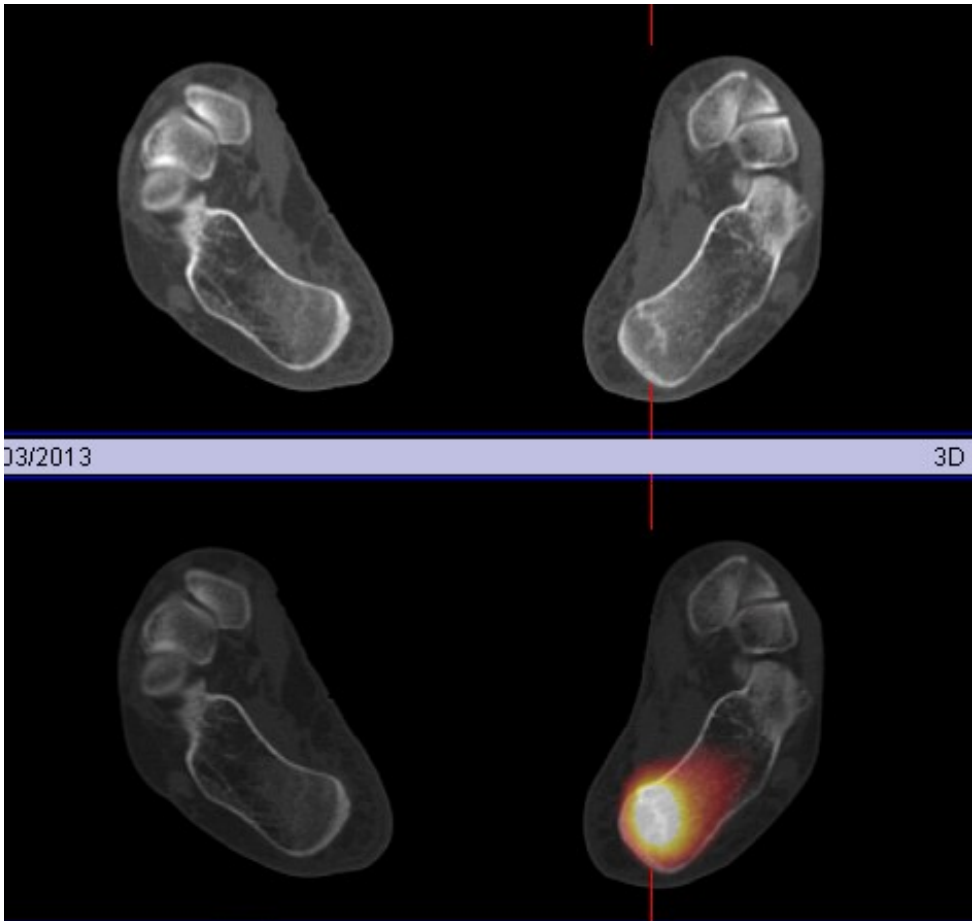

Fracture de contrainte du calcanéus gauche

Exploration de talalgie gauche depuis le mois de mai 2013 sans notion de traumatisme.

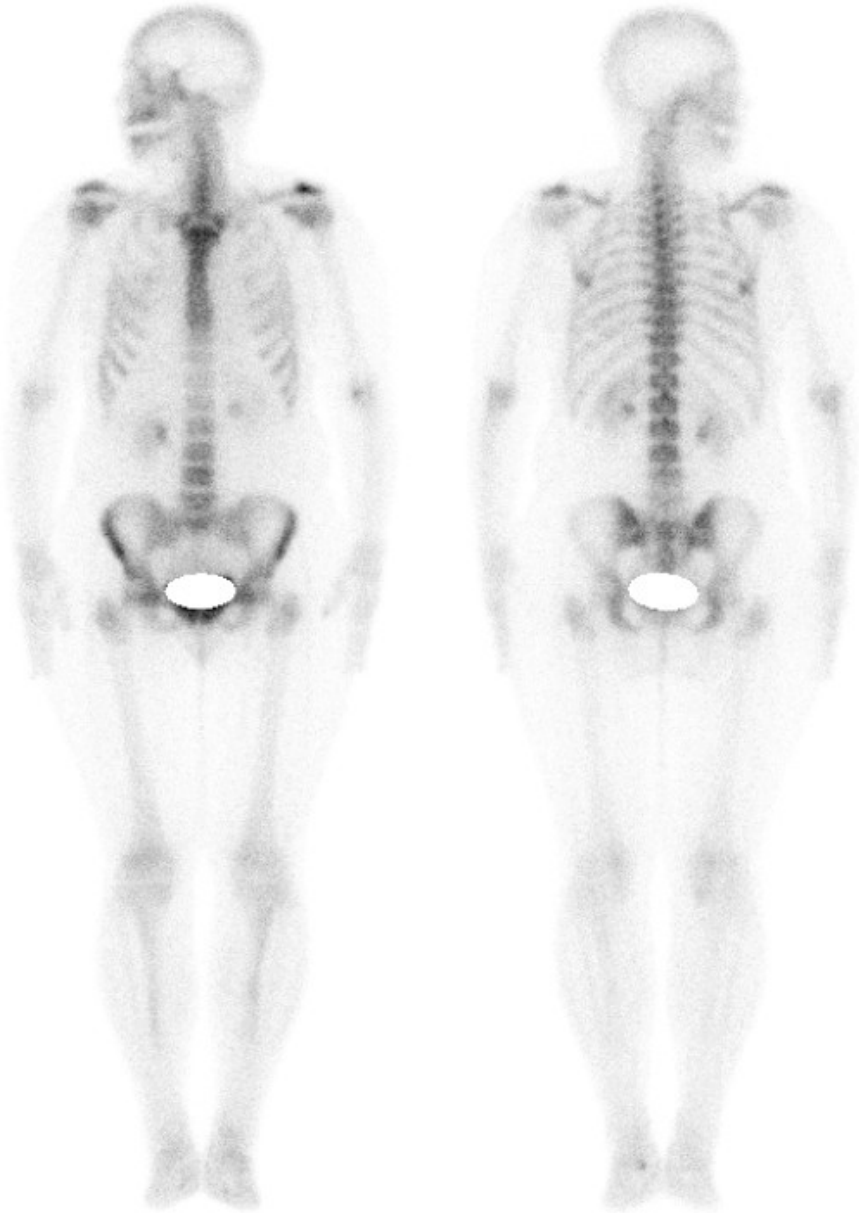

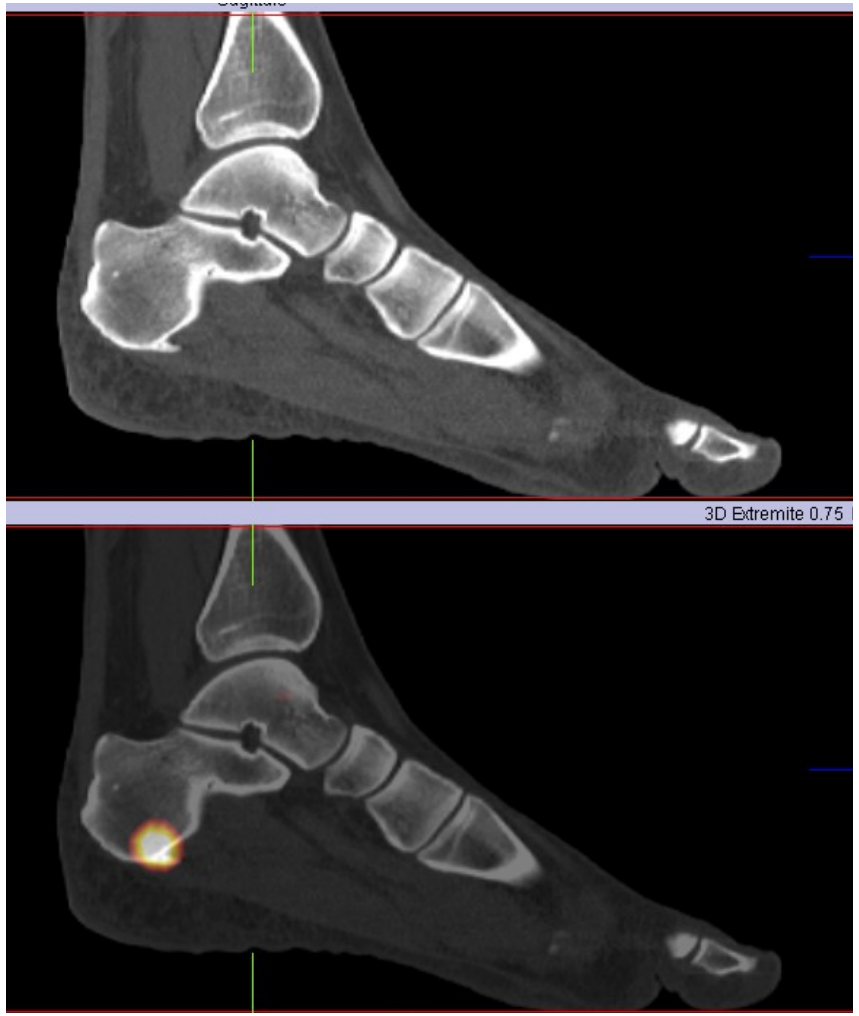

Epine calcanéenne

Exploration de douleurs de l'avant-pied gauche avec œdème d'apparition spontanée sans notion de traumatisme chez une patiente de 65 ans. Radiographie et échographie normales.

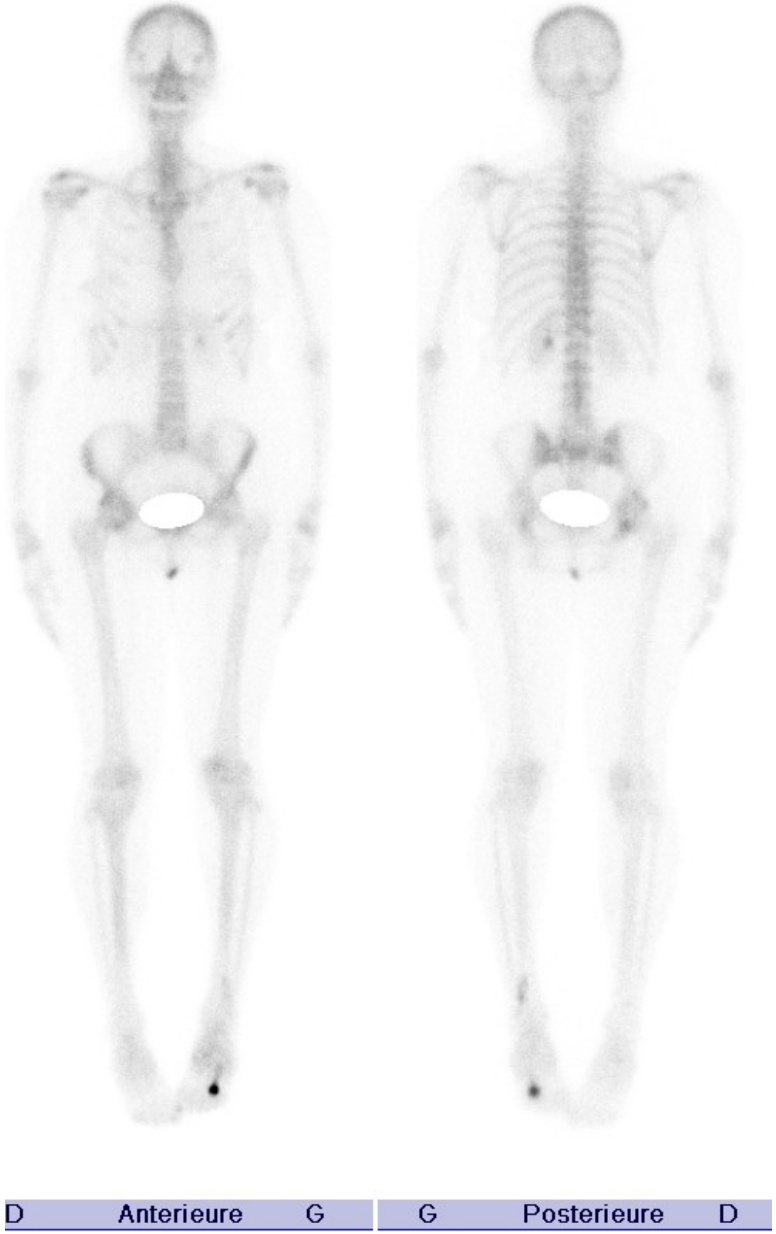

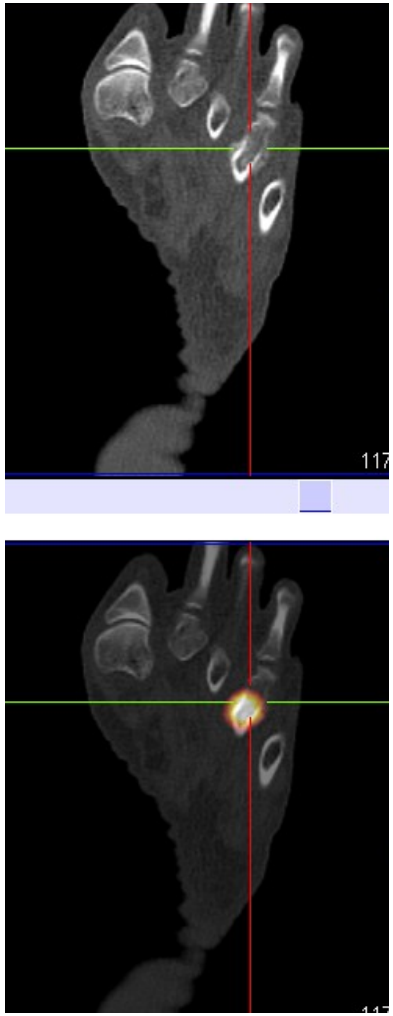

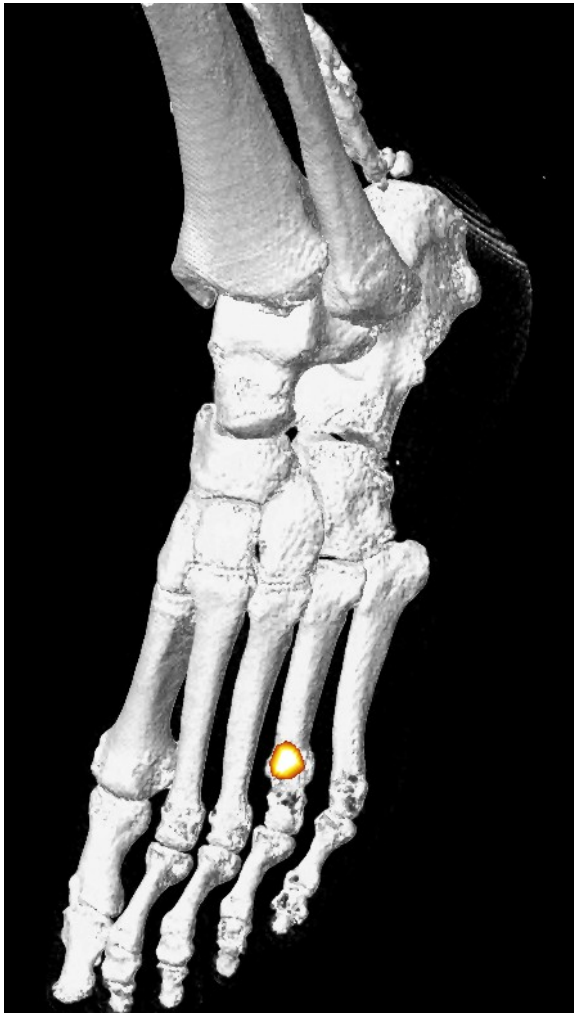

Fracture de contrainte 4ème métatarsien

Exploration de douleurs de la base de l'hallux droit. Précédente scintigraphie: fracture de la base du 3ème métatarsien droit.

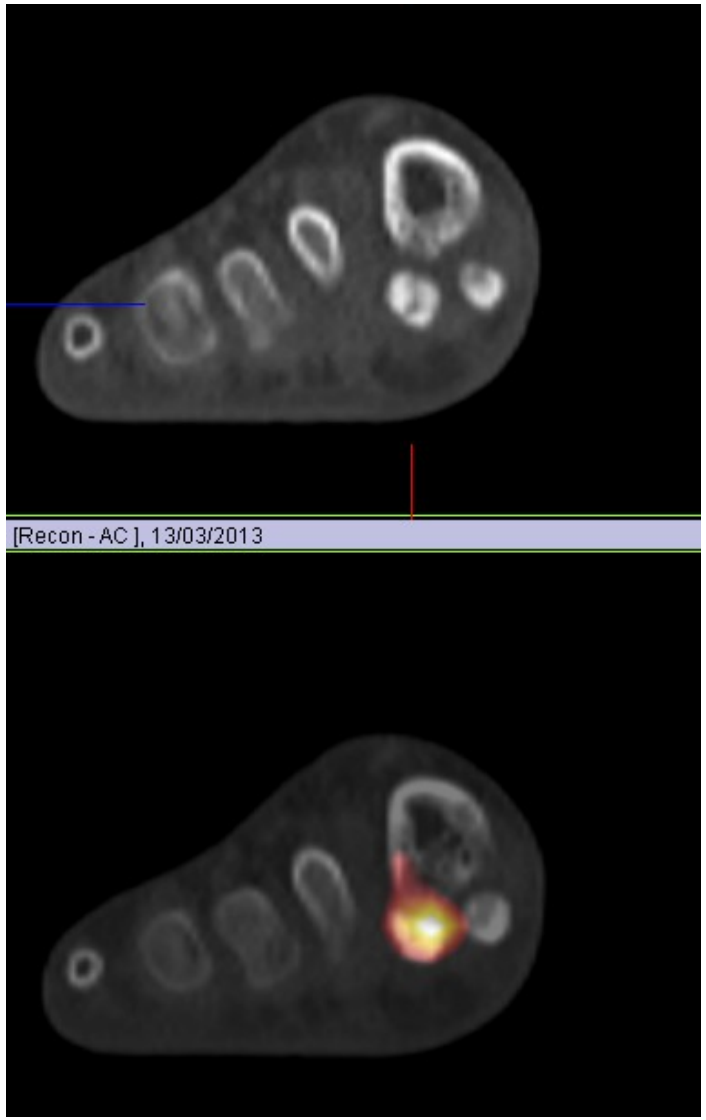

Sésamoïdite

LIMITES ET CONTRE-INDICATIONS

Contre-indication

- UNE seule contre-indication : Grossesse
- Pas d'allergie à l'iode
- Pas d'artefact de matériel
- …

LIMITES

- Dosimétrie
- Nous
- Accessibilité

LIMITES

- Dosimétrie
- Nous
- Accessibilité

Dosimétrie

- Scintigraphie osseuse : Dose Efficace (mSv)

- Scanner : Produit Dose Longueur (mGy.cm)

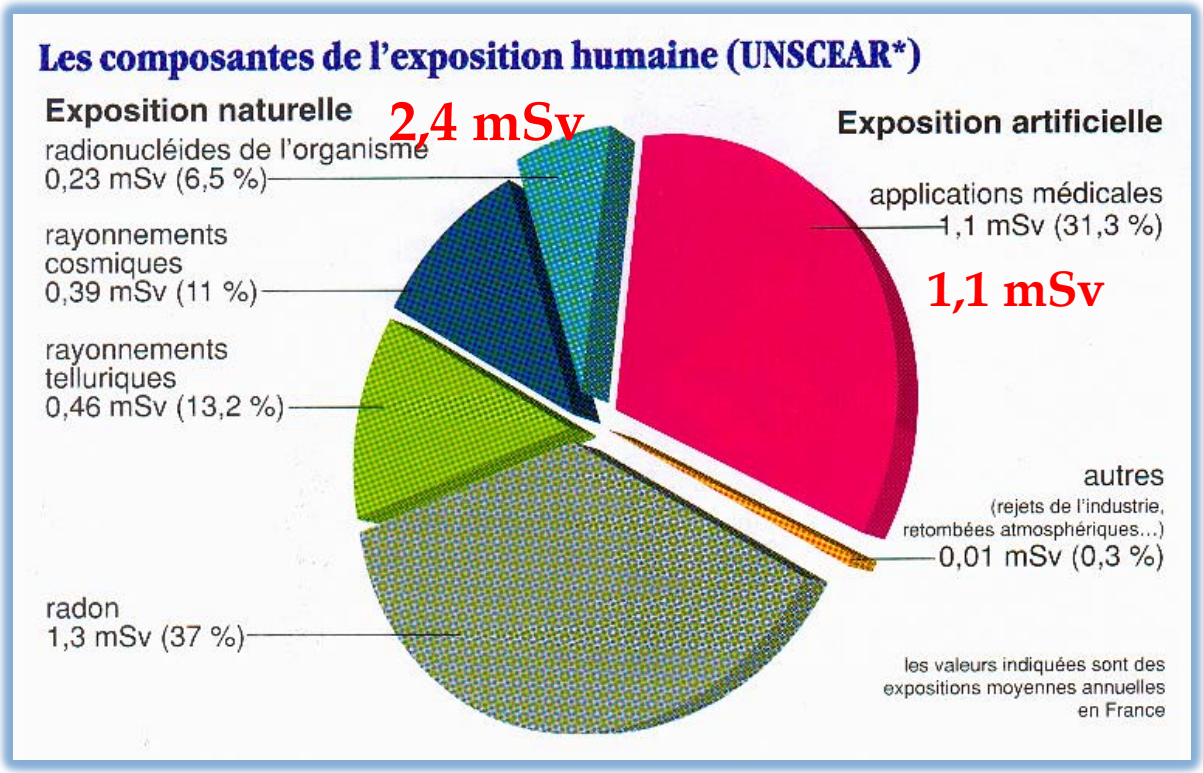

	Monde (mSv/an)	France (mSv/an)
Radioactivité interne	**0.25**	**0.25**
Rayonnement cosmique	**0,3 à 0,8**	**0,3 à 0,5**
Rayonnement du sol	**0,1 à 1000**	**0,1 à 10**
Radon	**1 à 100**	**1 à 50**
Moyenne	**2,7**	**2,4**

Dosimétrie

- Scintigraphie osseuse : 3-4 mSV
  - quelque soit le nombre de clichés réalisés
  - acquisition planaire ou tomographique
- Irradiation naturelle annuelle :
  - 2,5 mSV/an en moyenne
  - 5 à 6 mSv/an à Clermont-Ferrand
  - Voyage avion A/R Paris New-York = 0,1 mSv

Dosimétrie

- Scanner :
  - Centré sur la zone repéré durant l'acquisition corps entier
  - Une seule hélice
  - Pas d'injection
  - DLP à 2 chiffres

- Patiente de 34 ans
- Douleurs lombaires
  - TDM (DLP = 489 mGy.cm) : avulsion osseuse du sommet de la facette articulaire postérieure gauche de L5 évocatrice de pseudarthrose

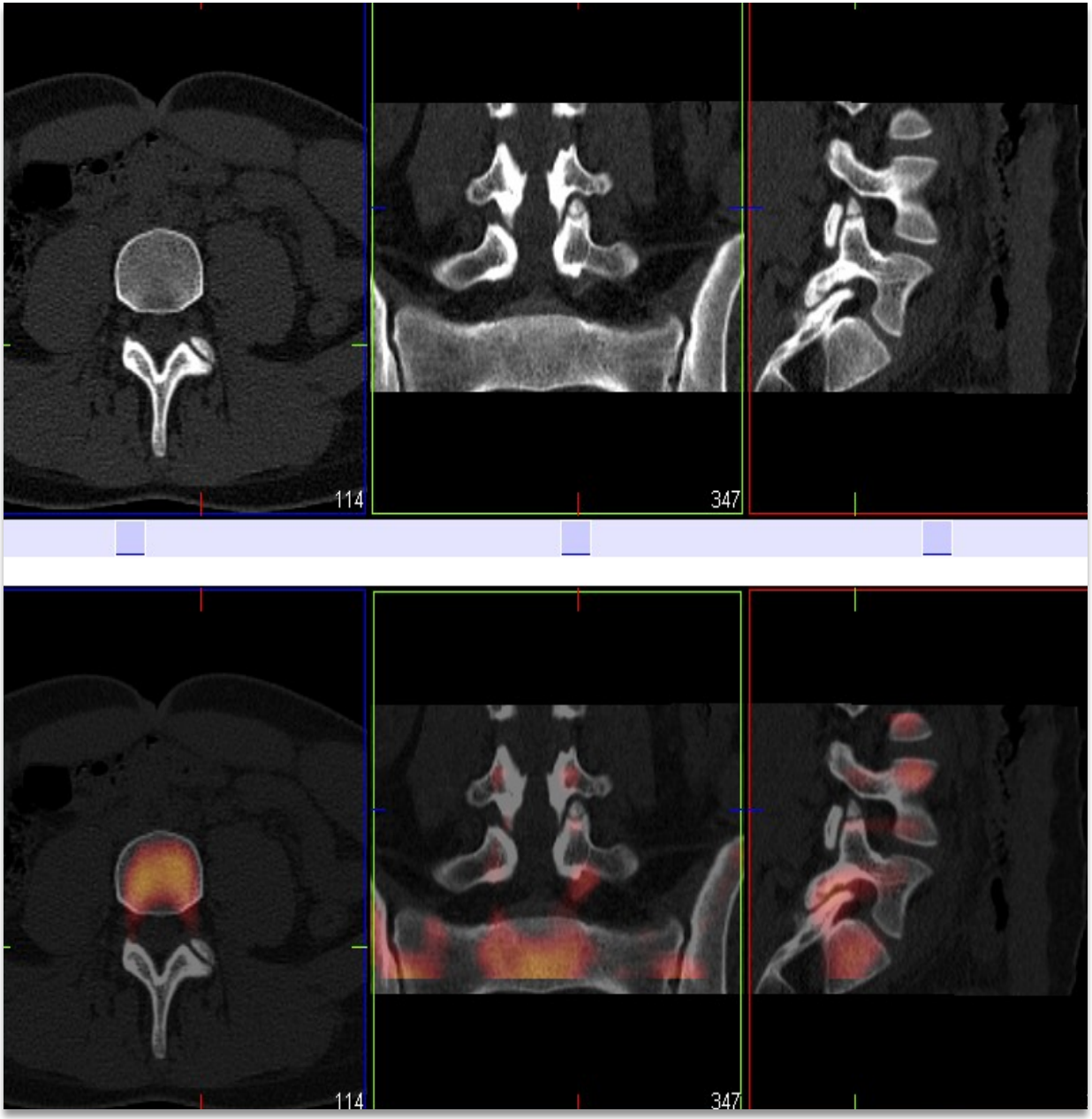

DLP = 57 mGy.cm

- Mr C, 32 ans
- Douleurs rachidiennes diffuses depuis 18 mois post AVP
- Bilan TDM et IRM sans anomalies

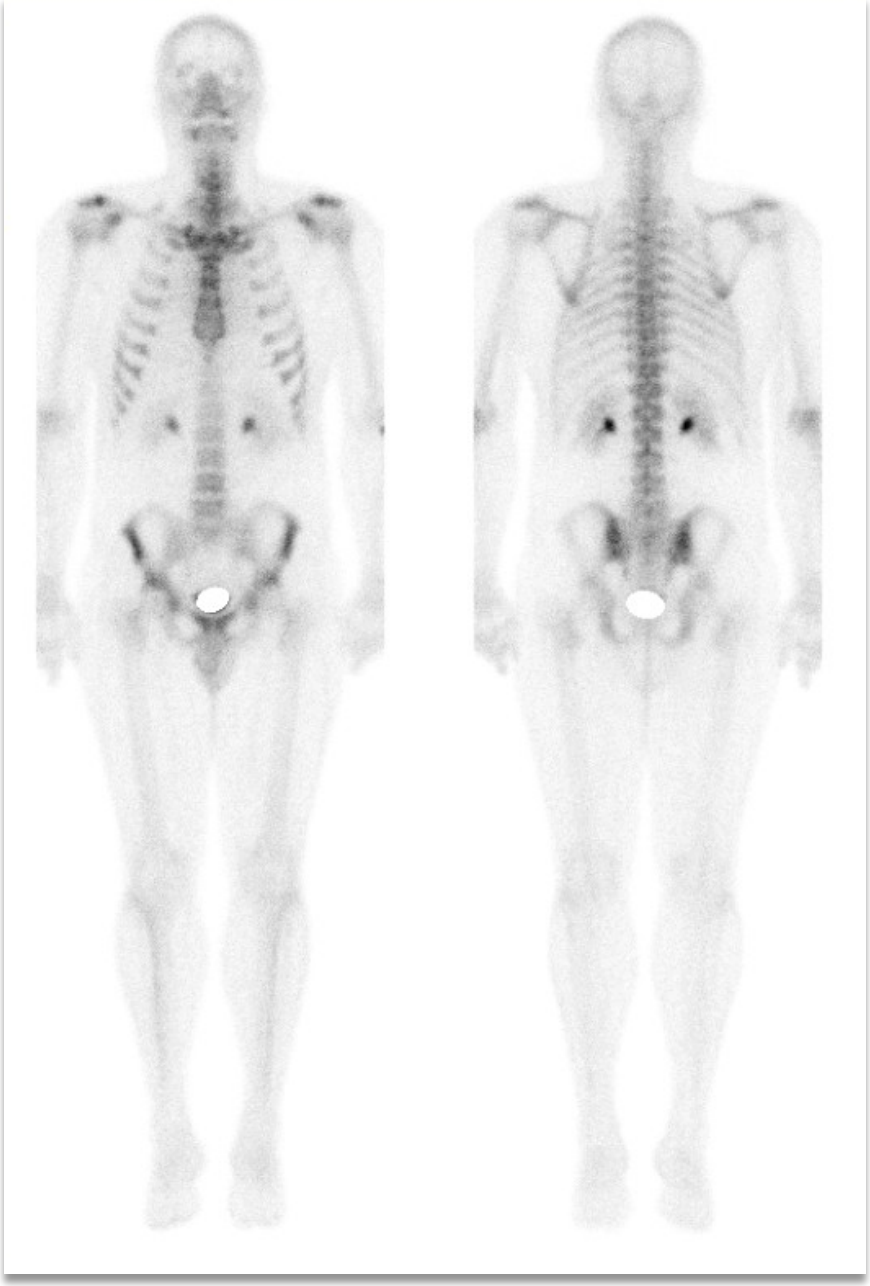

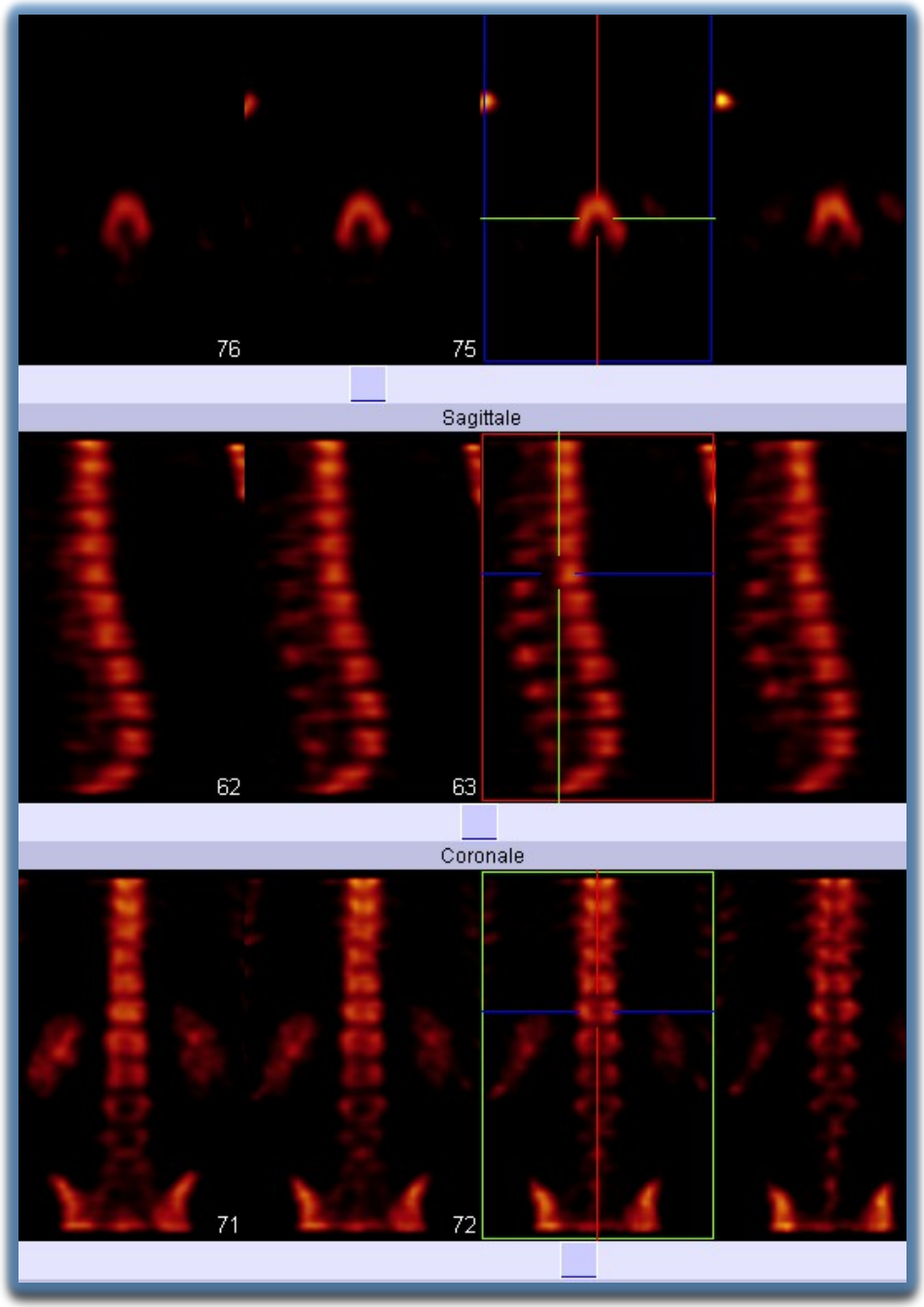

SPECT négatif
Pas de TDM complémentaire

LIMITES

- Dosimétrie
- Nous les médecins nucléaires !
- Accessibilité

- Collectivement :
  - Peu d'études
  - Nécessité d'établir de nouveaux algorithmes décisionnels
- Individuellement :
  - Formation : Internat, Formation continue, DIU d'imagerie osteo-articulaire
  - Volume :
    - 10 ans de TEP-TDM (7500 examens)
    - 2800 SPECT-CT déjà réalisés en 18 mois
    - 100 examens hybrides par semaine
  - Staff multidisciplinaire d'imagerie

LIMITES

- Dosimétrie
- Nous
- Accessibilité

PAS DE DELAI !

LIMITES

- ~~Dosimétrie~~
- ~~Accessibilité~~
- Nous : on y travaille…

CONCLUSION

- (R)évolution technologique et scientifique
- Le TEMP/TDM permet d'accéder à une finesse de diagnostic inégalée auparavant **(certitude diagnostique, spécificité)** et ouvre de nouvelles perspectives diagnostiques
- **Impact sur la prise en charge thérapeutique**
- Premières études très encourageantes (Rachis, Extrémités), mais nécessité d'études prospectives pour établir de **nouveaux algorithmes décisionnels**

Potential contribution of SPECT/CT in nonmalignant bone conditions investigated by planar radionuclide bone scanning (RBS).

Indications	Potential contribution of SPECT/CT
Fractures not visible on radiographs	Localization of RBS abnormalities Confirmation of the diagnosis by CT if CT shows lesions not on radiographs Differential diagnosis with joint diseases (e.g., osteoart
Suspected reflex sympathetic dystrophy syndrome	Detection of a previously missed trauma-relat symptoms, with or without evidence of reflex sympathetic dystrop
Vertebral fractures	In doubtful cases, CT confirm
Osteonecrosis	Shows that a single conditions)
Osteoarthritis	CT confir Dete
Inflammatory joint disease	
Paget's disease	pical
Metabolic bone disea	
Prostheses	ity diographic findings (e.g., heterotopic ossifications)
Heterotopic ossifications	that the hot spots by RBS match the ossifications seen on radiographs
Infections	ferential diagnosis Localization Comparison of RBS to radiolabeled leukocyte scanning, both acquired with CT
Benign tumors	Localization CT confirms the diagnosis

PATHOLOGIE OSTEO-ARTICULAIRE :
Bénigne ou Maligne
Axiale ou Périphérique
Mécanique ou Inflammatoire

JOINT BONE SPINE

ELSEVIER

Seminars in
NUCLEAR
MEDICINE

Multislice SPECT/CT in Benign and Malignant Bone Disease: When the Ordinary Turns Into the Extraordinary
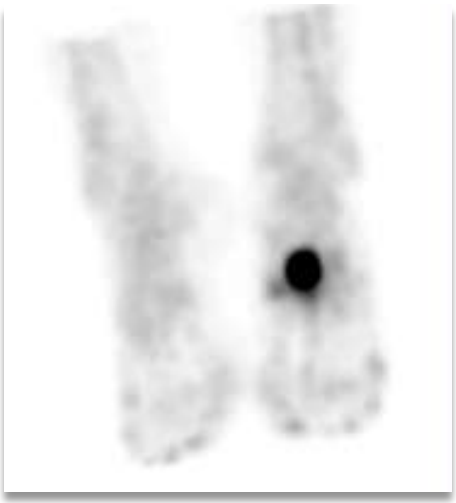
Gopinath Gnanasegaran, MD,*,† Tara Barwick, MRCP, FRCR,† Kathryn Adamson, MSc,†
Hosahalli Mohan, MRCP,† David Sharp, HNC,† and Ignac Fogelman, MD†