Echographie de Stress après Revascularisation Coronaire

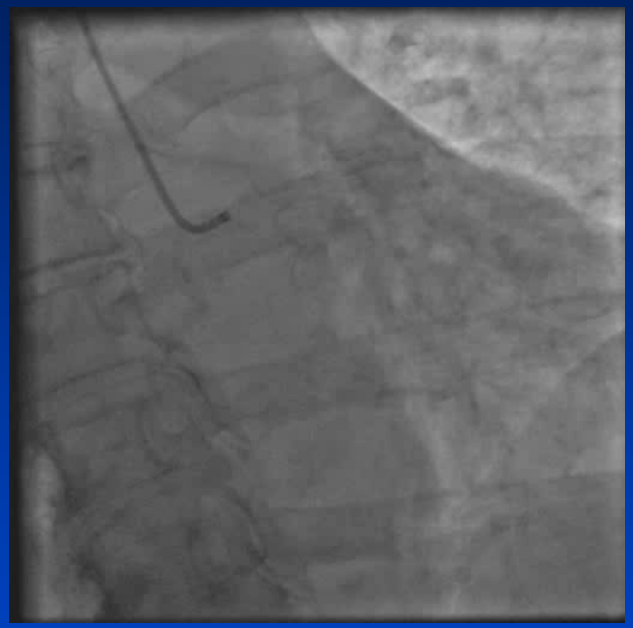

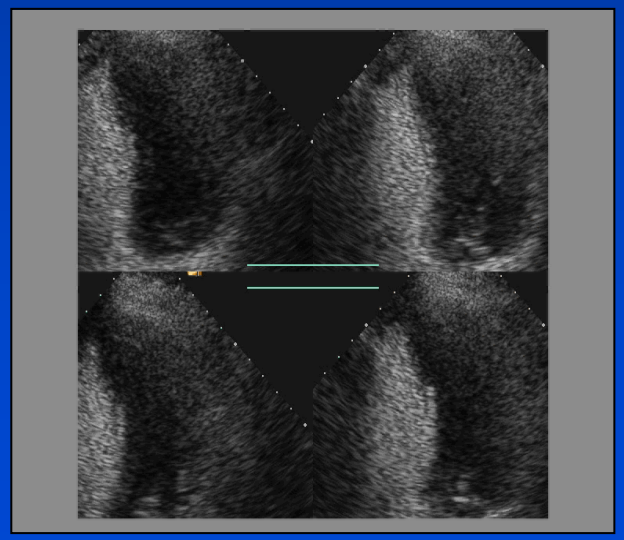

C Chauvel

Clinique Saint-Augustin

Bordeaux

Echocardiographie de stress après revascularisation coronaire

- **Méthodologie**
- **Valeur diagnostique**
- **Valeur pronostique**

Echocardiographie de stress

- **Méthodologie**
- **Valeur diagnostique**
- **Valeur pronostique**

Les méthodes de l'échographiste !

- **Effort**
- **Dobutamine - Atropine**
- **Dipyridamole : 0.56 mg/kg + 0.28 mg/kg (peu utilisé)**
- **Autres :**

  - Adénosine

  - Pacing

Effort ou dobutamine ?

Echocardiographie durant l'effort

- **Depuis 1988 (Presti et al. JASE 1988)**
- **Limitée par**
  - **La qualité de l'image durant l'effort**
  - **Absence de matériel spécifique pour le test d'effort**

→ **Développement de l'écho dobutamine et post-effort**

- **« Récemment»**
  - **Tables spécifiques pour l'échographie d'effort**
  - **Amélioration de la qualité image (harmonique +++)**

Echographie pendant l'Effort

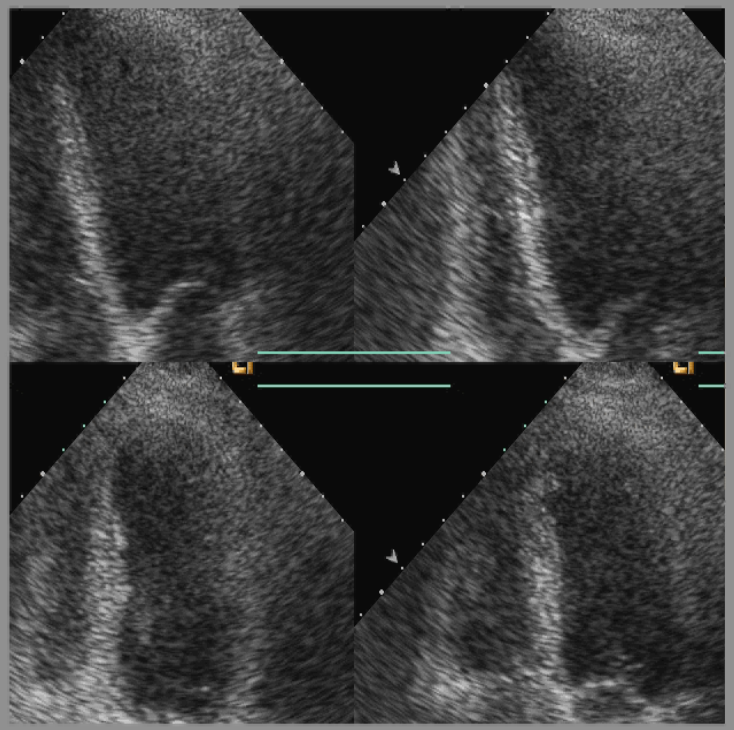

Pendant l'effort ...c'est mieux qu'après !

- Presti JASE 1988 (n=104)
- Hecht JASE 1993 (n=136)
- Badruddin JACC 1999 (n=74)
- Peteiro JASE 1999 (n=89)
- Peteiro JASE 2004 (n=650)

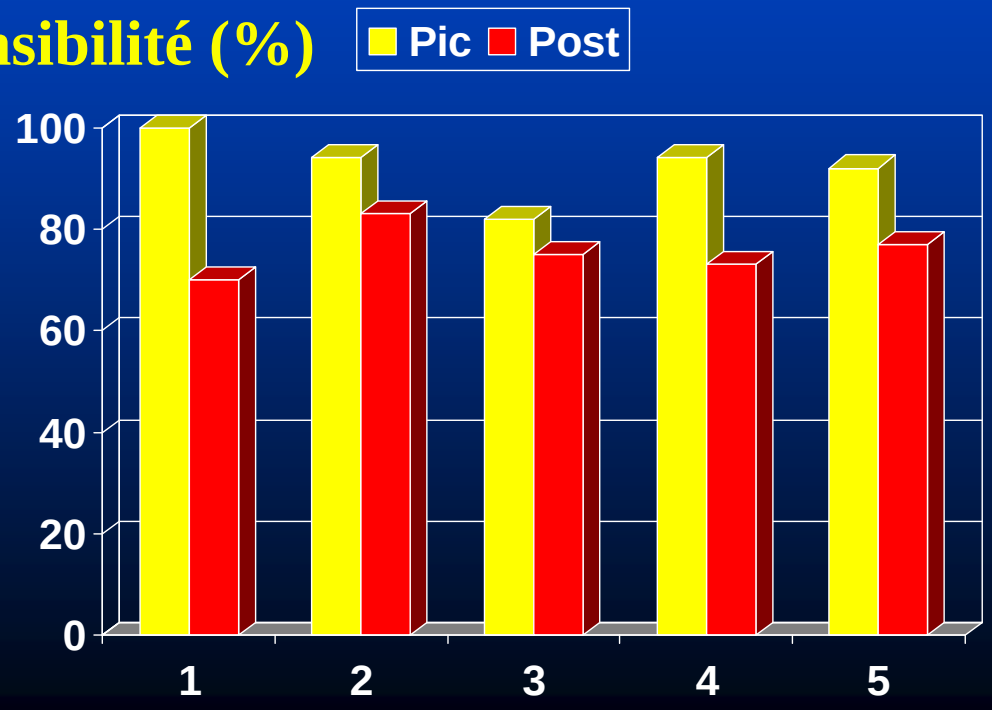

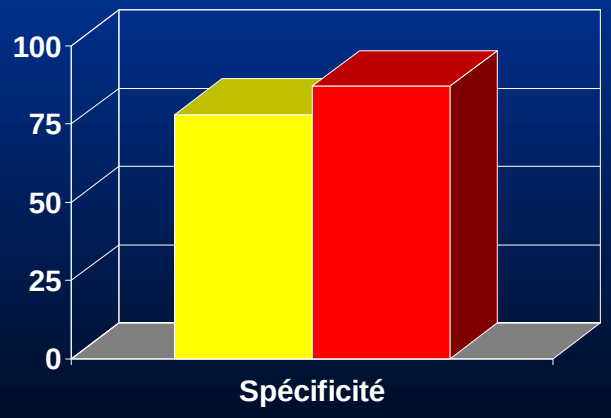

Effort ou dobutamine ?

Echocardiographie sous dobutamine

- **Depuis 1986 (Berthe et al. JASE 1988)**
- **Développement rapide (faisabilité +++)**

Protocole Dobutamine-Atropine

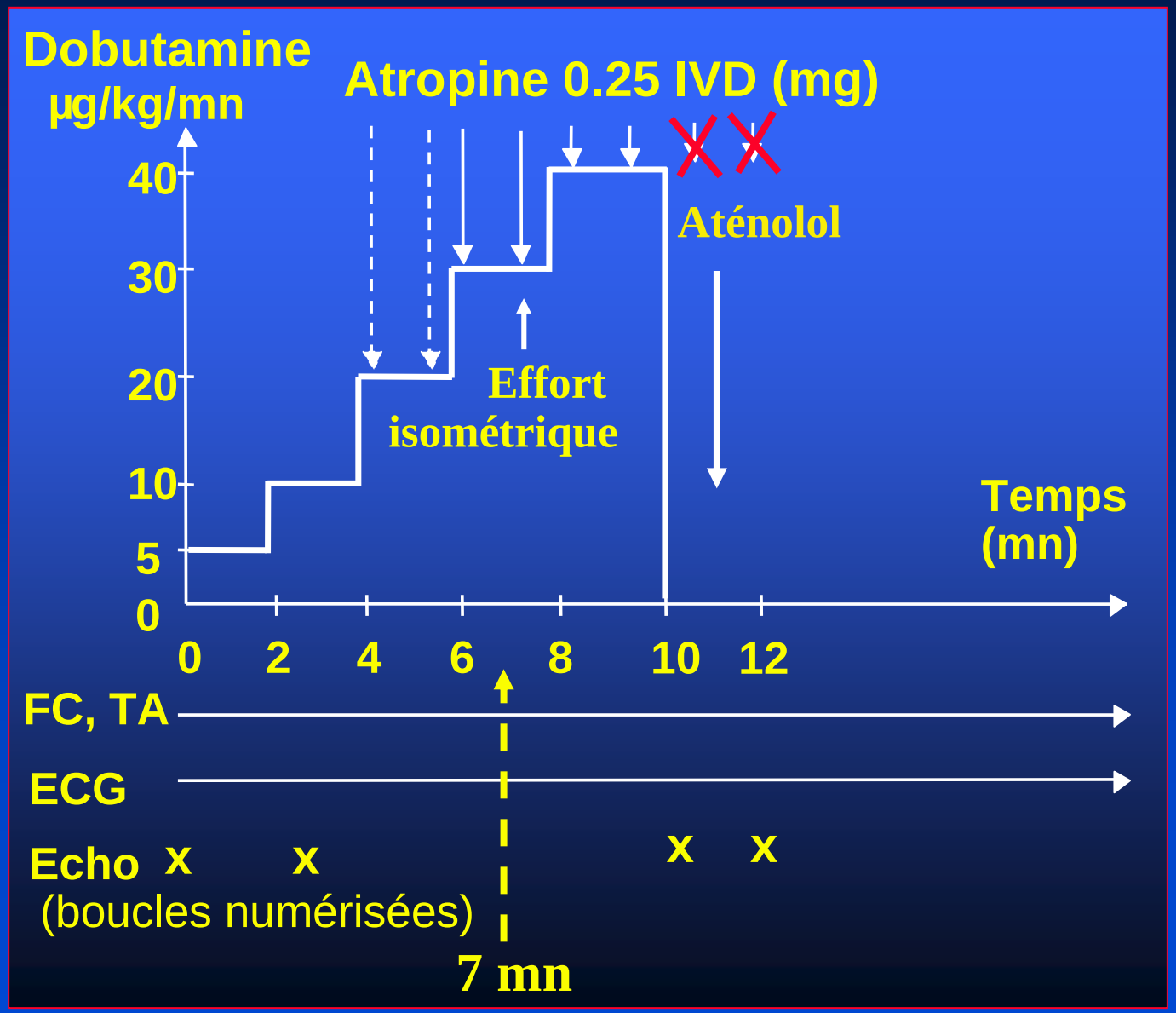

Echocardiographie de stress

- Méthodologie
- Valeur diagnostique
- Valeur pronostique

Performances diagnostiques des tests non invasifs pour la détection des sténoses coronaires

Technique	Sensibilité (Range)	Spécificité (Range)	n. Études	n. Patients
ECG d'effort	68	77	132	24 074
Tomoscintigraphie	88 (73-98)	77 (53-96)	8	628
Stress Echo.	76 (40-100)	88 (80-95)	10	1 174

Lee TH and Boucher CA. N Eng J Med 2001;344: 1840

Échographie de stress et détection de la resténose après revascularisation

Échographie de stress et détection de la resténose coronaire

3 à 6 mois après Angioplastie coronaire

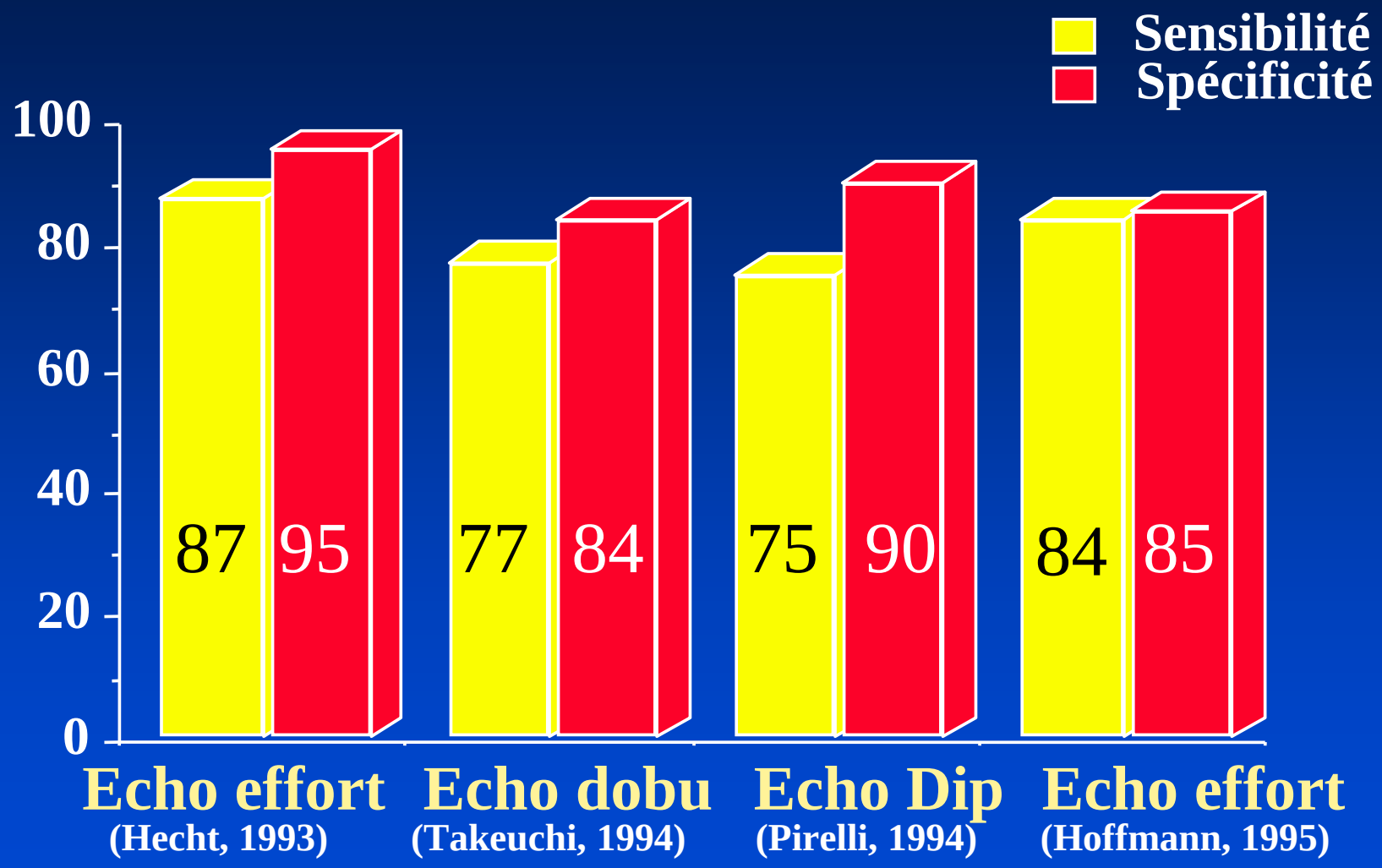

Hecht HS. Am J Cardiol. 1993 ; 71 : 293-6

Takeuchi M. J Am Soc Echocardiogr 1995 ; 8 : 696– 702

Pirelli S. Am J Cardiol 1993 ; 71 : 1052–6

Hoffmann R. Eur Heart J 1995 ; 16 :81872–79

Échographie de stress et détection de la resténose coronaire

Test effectué 3-6 mois après dilatation : revue générale

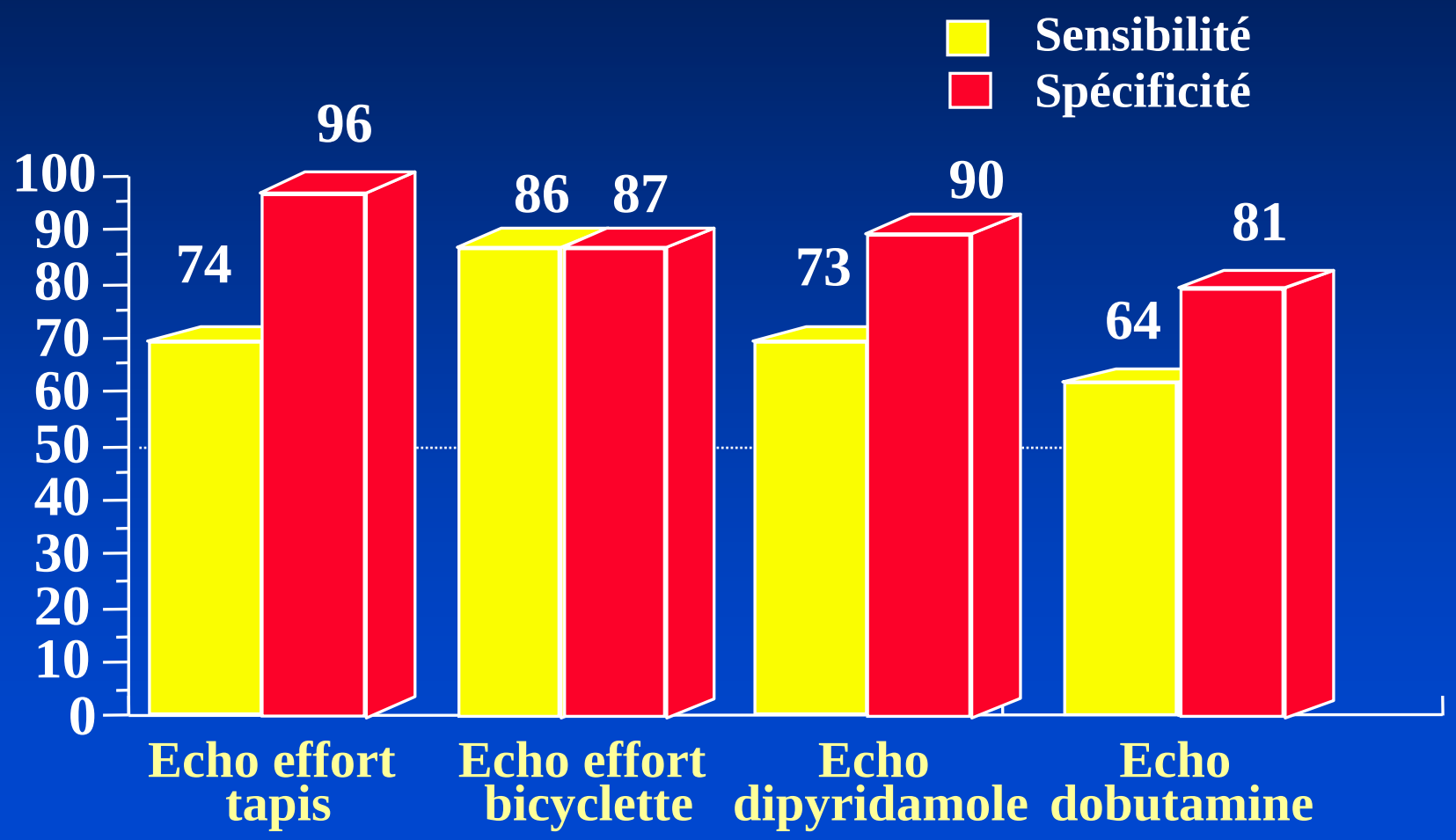

Scherhag A. Int J Cardiol. 2005 ; 98 : 191-7

Échographie de stress et détection de la resténose coronaire

Comparaison des différents tests après angioplastie : revue générale

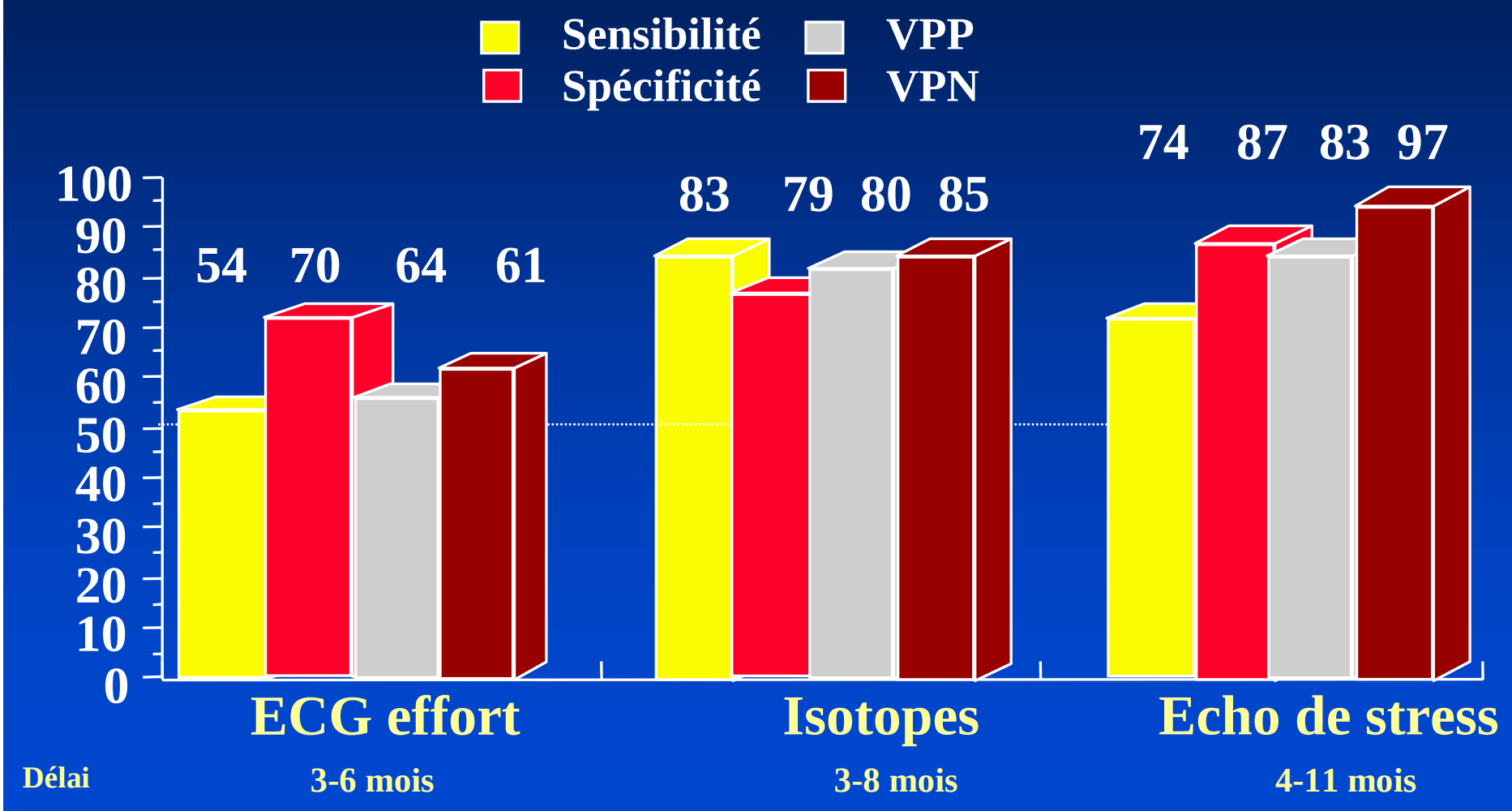

Scherhag A. Int J Cardiol. 2005 ; 98 : 191-7

Échographie de stress et détection de la resténose coronaire

Après angioplastie : méta-analyse

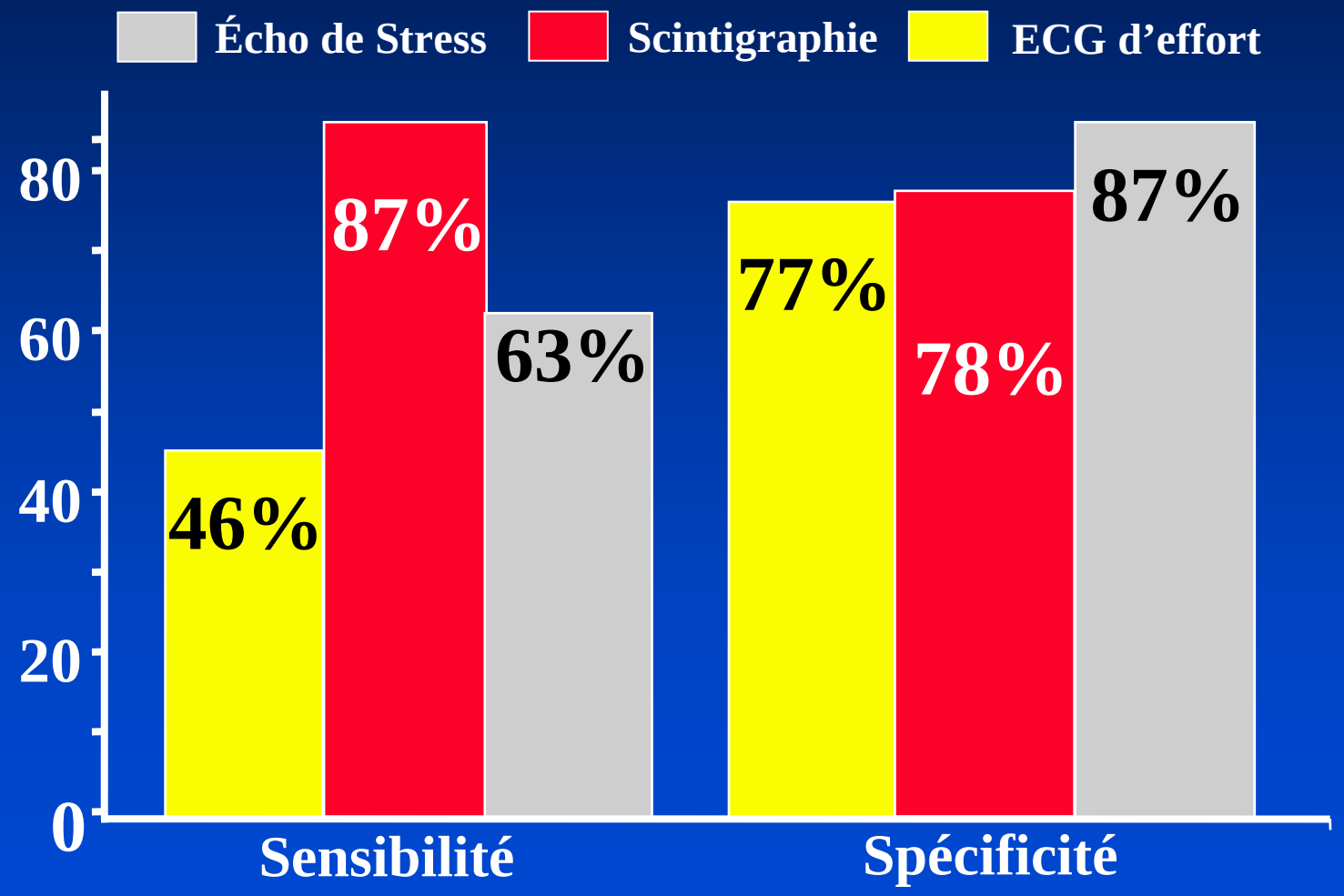

Garzon PP, Eisenberg MJ. Can J Cardiol 2001 ; 17 : 41-48

Échographie de stress et détection de la resténose coronaire

Après angioplastie : méta-analyse

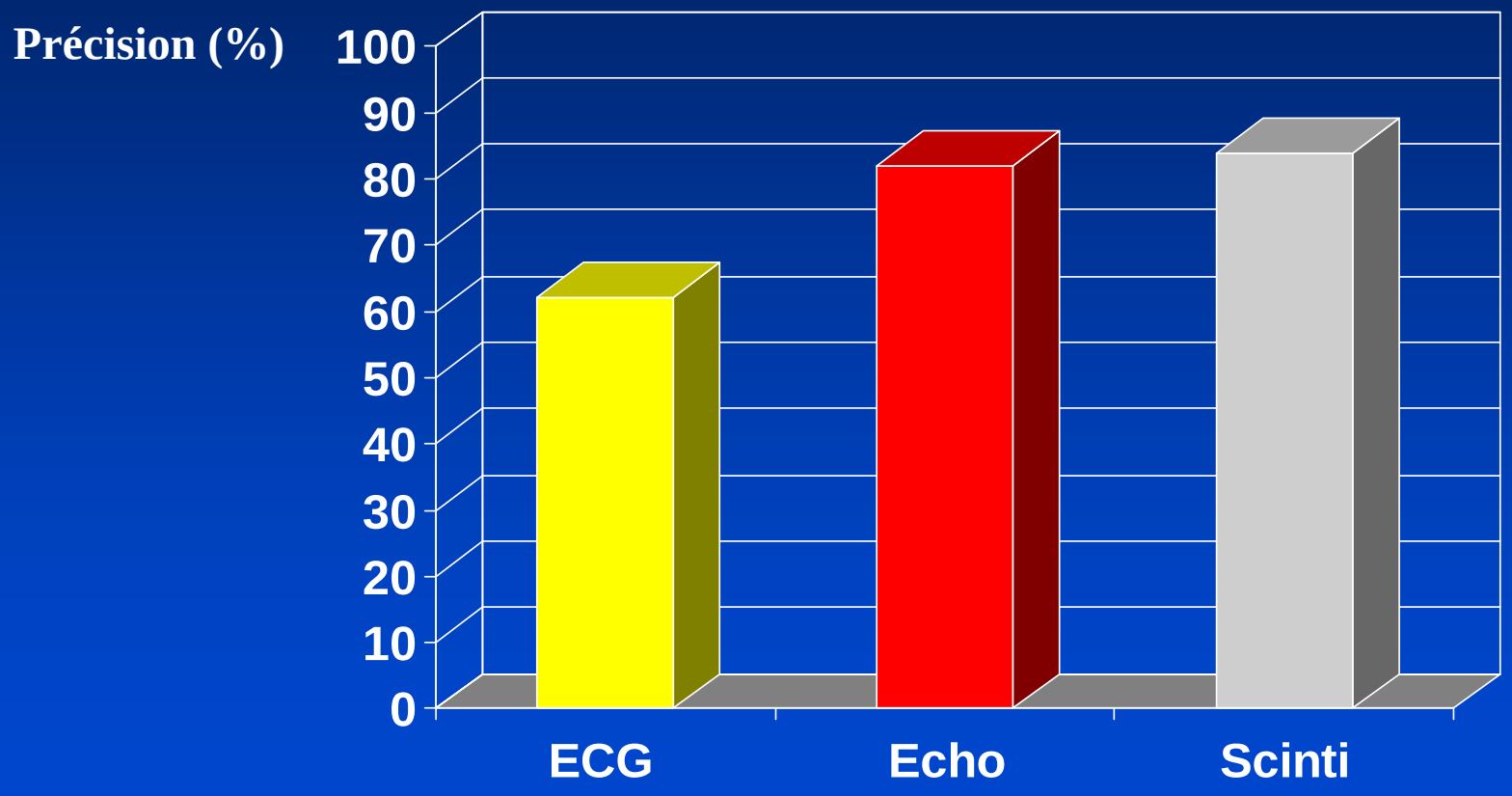

Dori G et al. J Intern Med 2003;253-262

Echographie de stress précocement après angioplastie

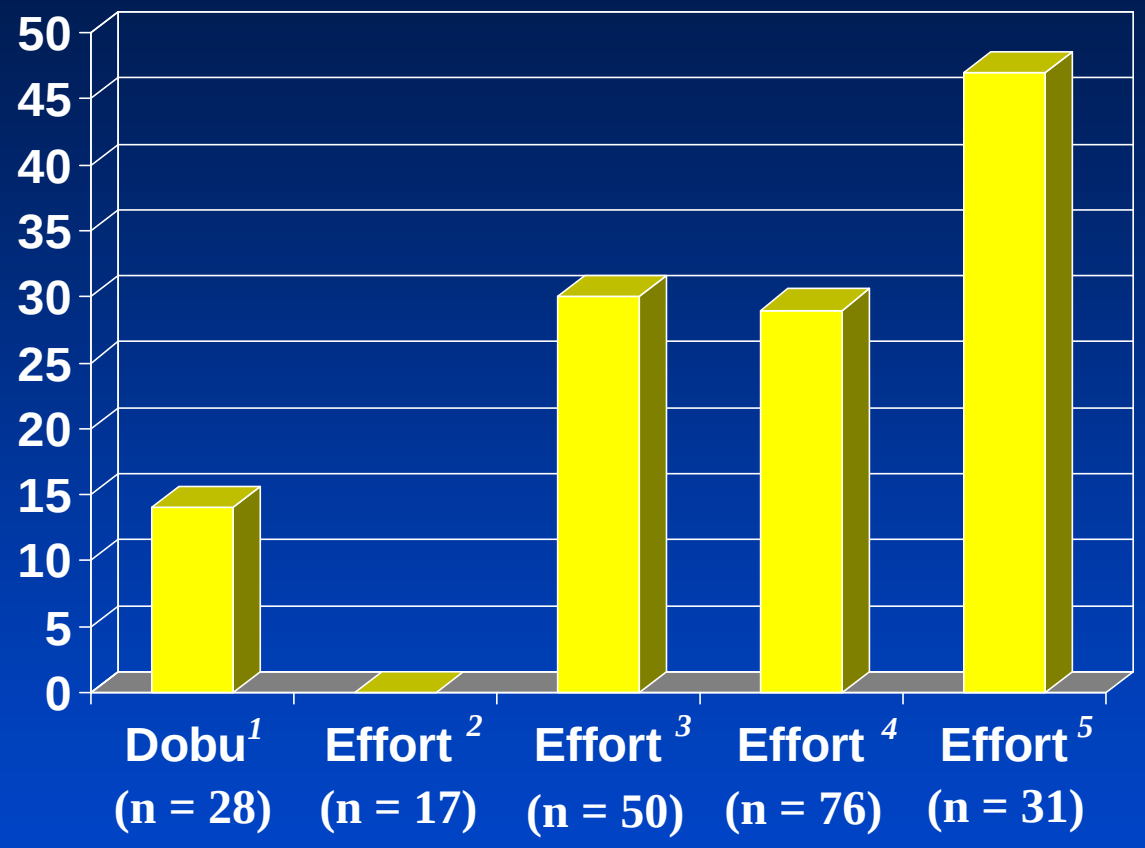

[1] McNeill AJ et al. Am J Cardiol 1992

[2] Labovitz AJ et al. Am Heart J 1989

[3] Hoffman R et al. Eur Heart J 1995

[4] Dagianti et al. Circulation 1997

[5] Broderick T et al. JACC 1990

Réserve coronaire après angioplastie

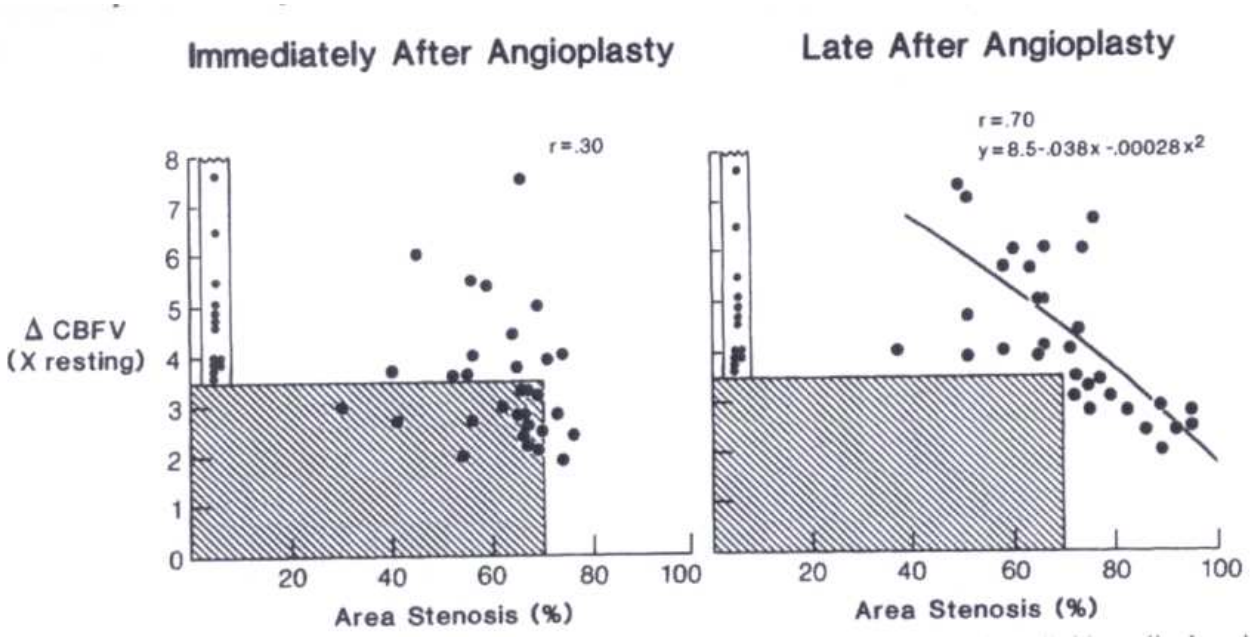

Réserve < 3.5 chez 17 patients / 32

Wilson RF et al. Circulation 1988;77:873-85

Recommandations

Compte tenu de la faible sensibilité de l'ECG d'effort et de l'absence d'information topographique, une méthode d'imagerie est préférée pour la surveillance des patients symptomatique après angioplastie coronaire (scintigraphie ou échographie de stress)

ACC/AHA 2005

L'échographie de stress peut faire le diagnostic de resténose coronaire ou d'occlusion d'un pontage, détecté une lésion sur une artère non revascularisée et évaluer l'efficacité d'une revascularisation. Par contre son utilisation en routine précocément après revascularisation chez le patient asymptomatique n'est pas justifiée

ASE Septembre 2007

Échographie de stress et détection de l'ischémie après pontages coronaires

Échographie de stress après pontages coronaires

Comparaison des différents tests après pontages : revue générale

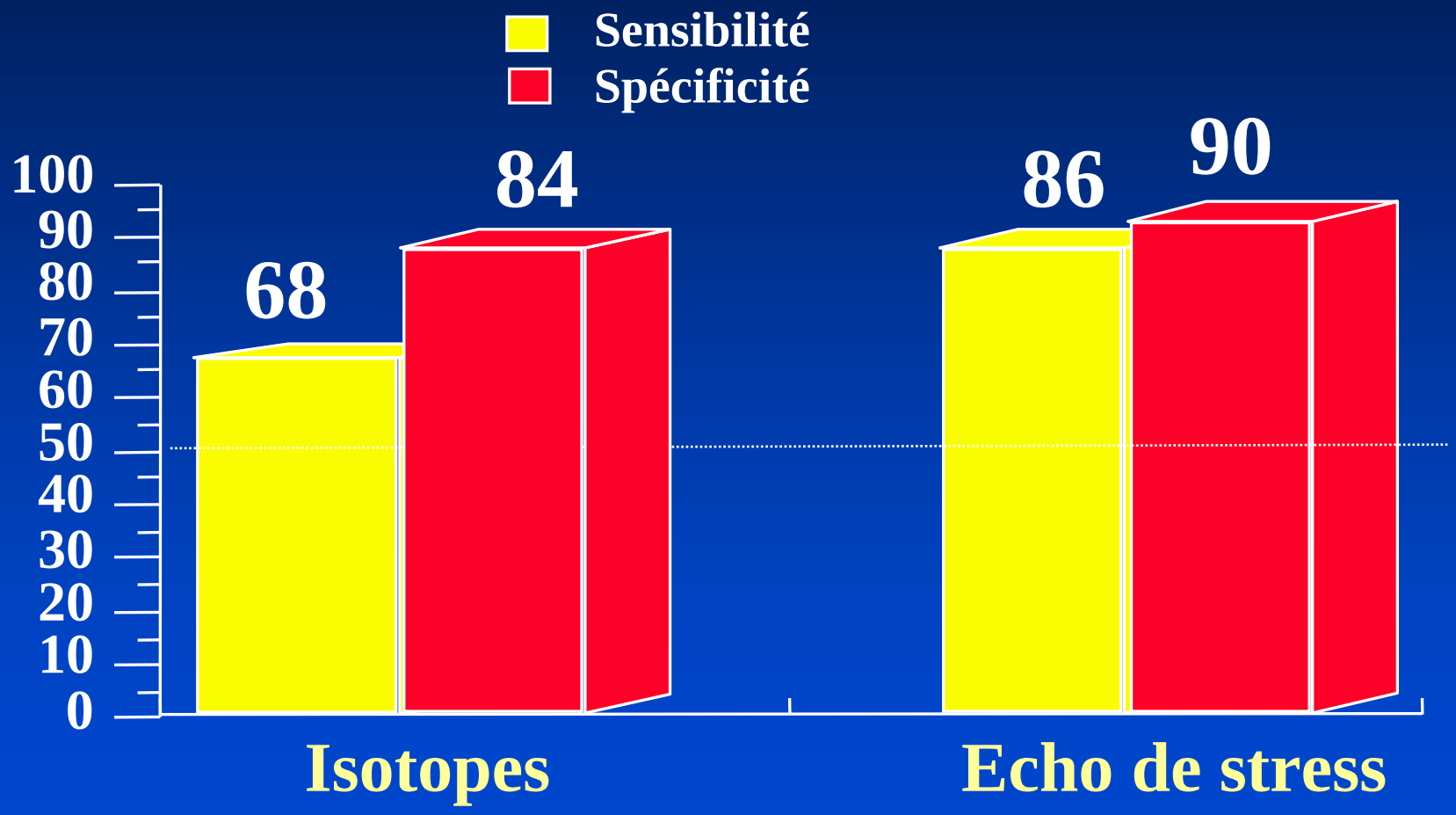

Chin AS. Can J Cardiol. 2003 ; 19 : 802-8.

Echocardiographie de stress

- Méthodologie
- Valeur diagnostique
- **Valeur pronostique**

Effort ou Dobutamine ?

Identique scintigraphie d'effort *(Metz LD et al. JACC 2007;49:227-37)*

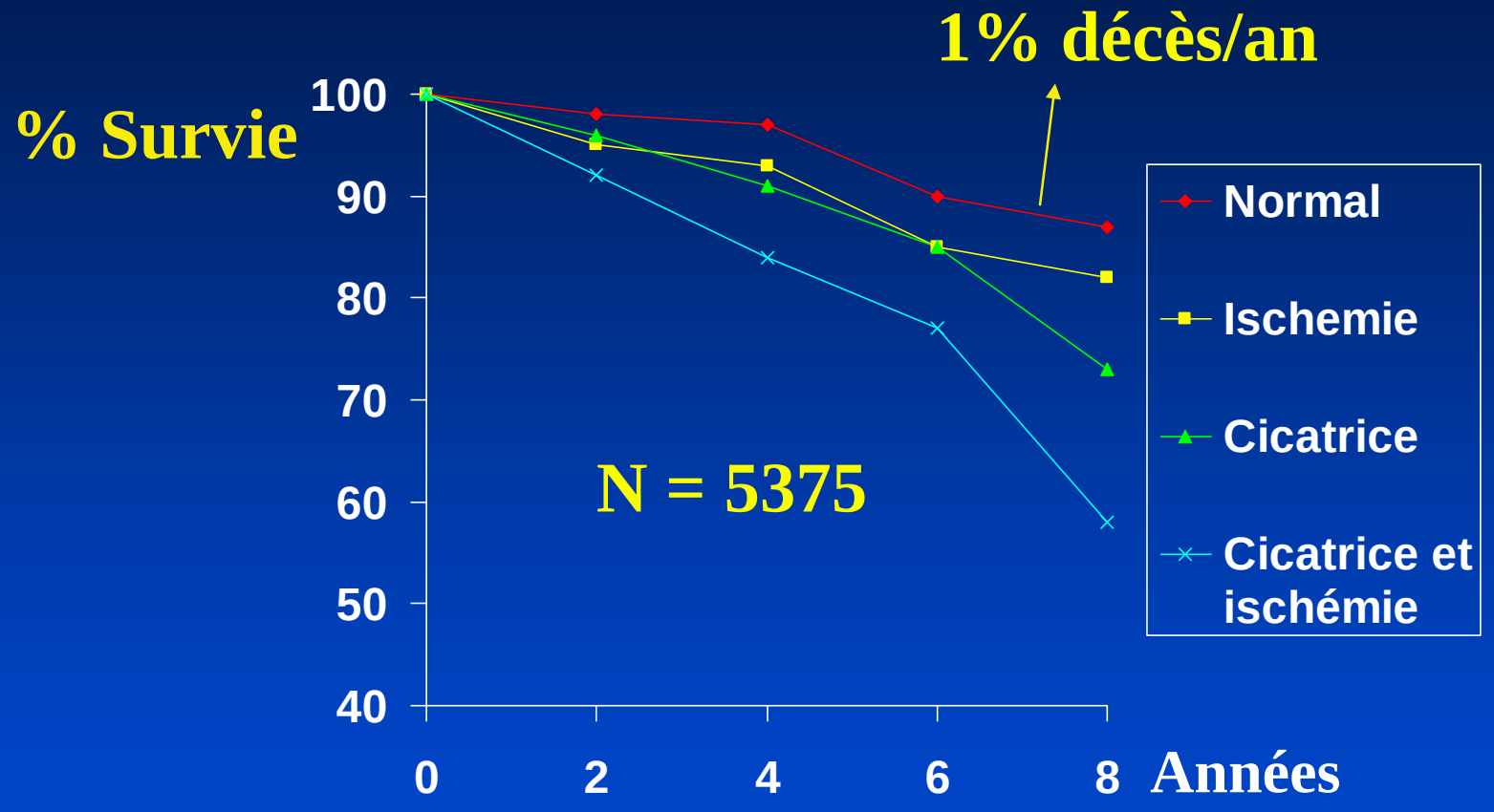

Marwick et al. Circulation 2001

Valeur Pronostique

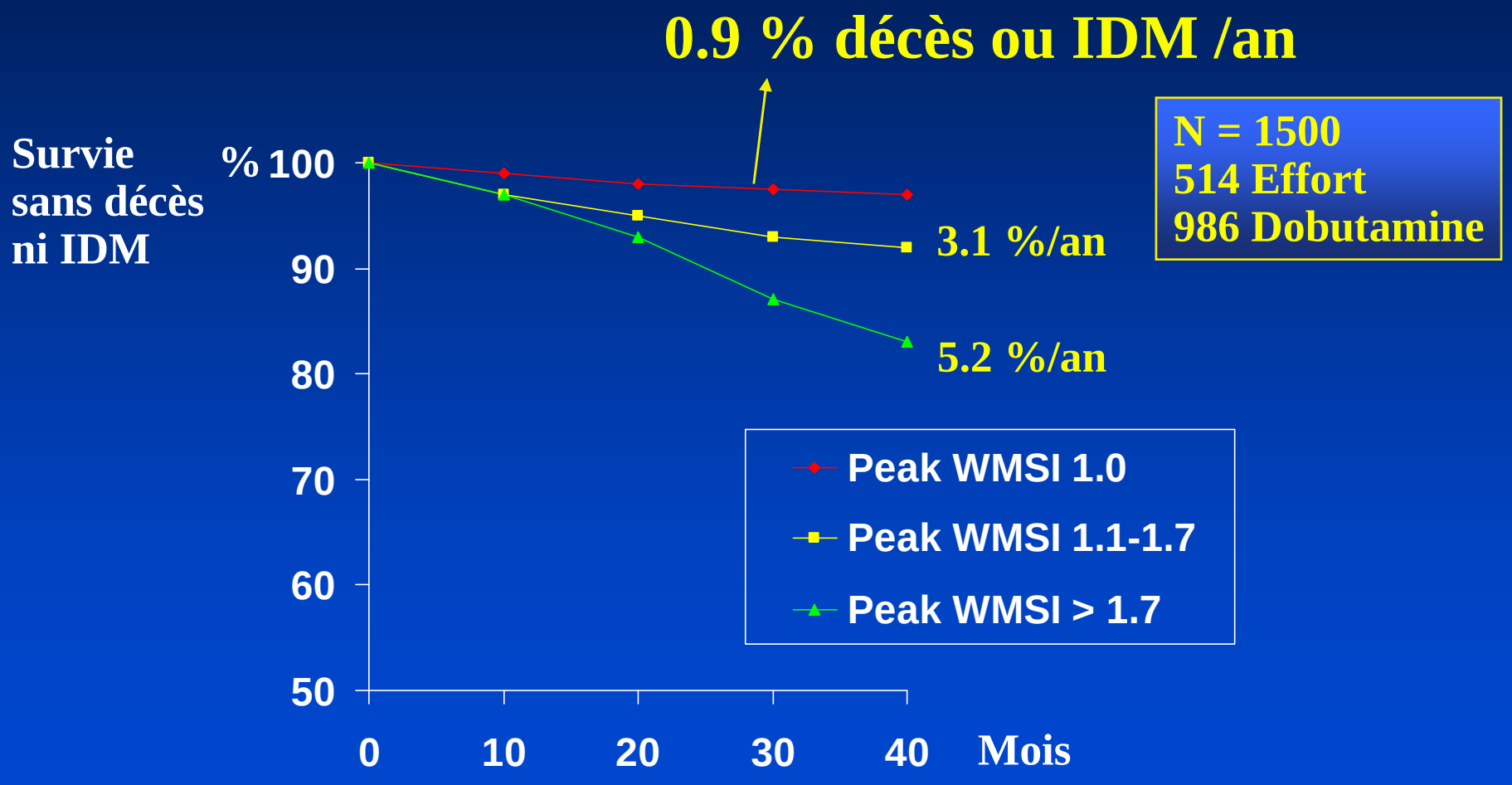

Yao et al. JACC 2003;42:1084-1090

Valeur pronostique de l'échographie d'effort après pontages

718 Pts, 591 H, 67 ± 9 ans Echo d'effort 5.7 ± 4.7 ans après PAC

FU moyen : 2.9 ans ; 76 événements cardiaques (décès cardiaque 36 ; IDM ; 40)

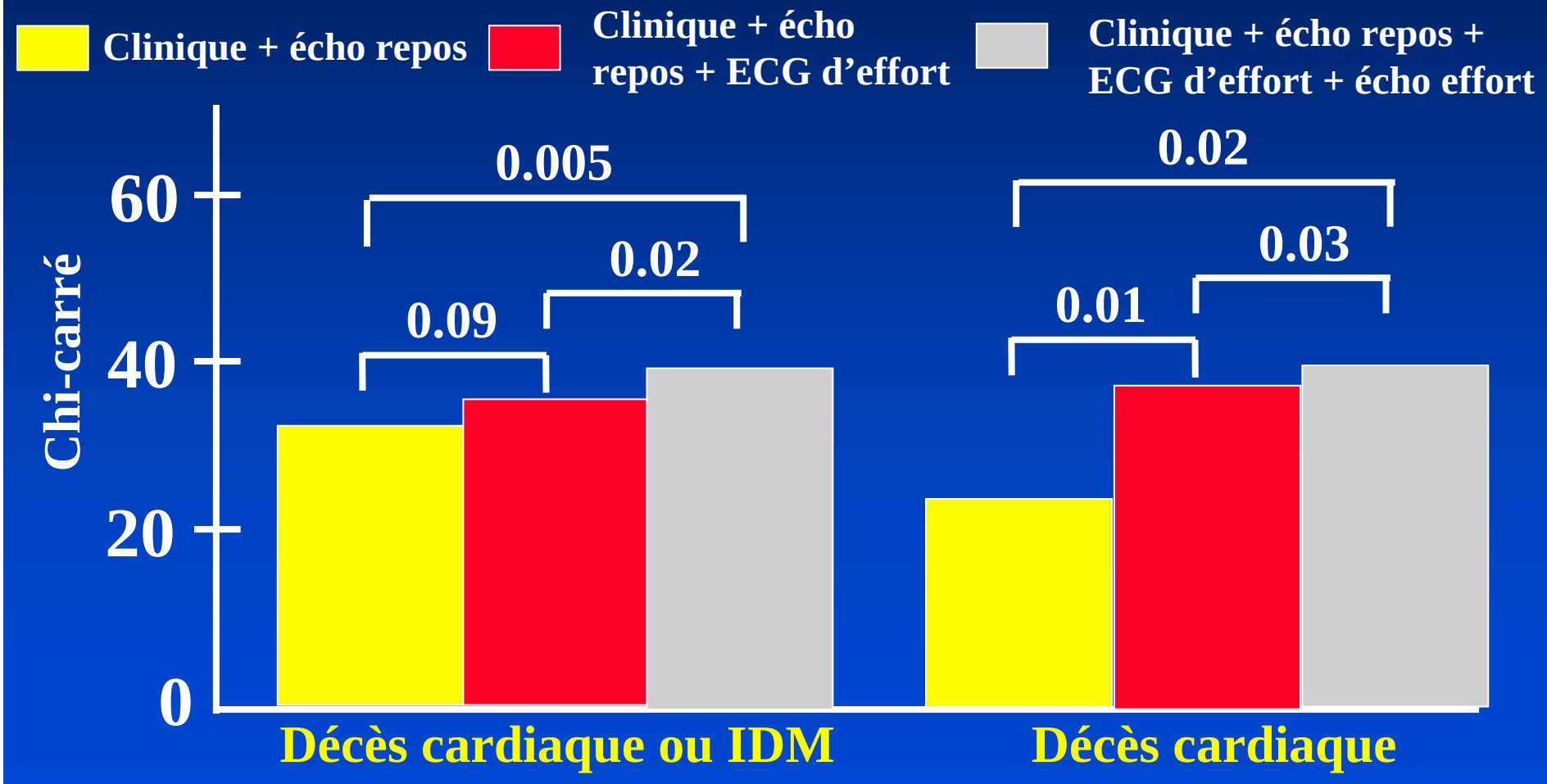

Arruda AM. Am J Cardiol 2001 ; 87 : 1069-73

Valeur pronostique de l'échographie d'effort après pontages

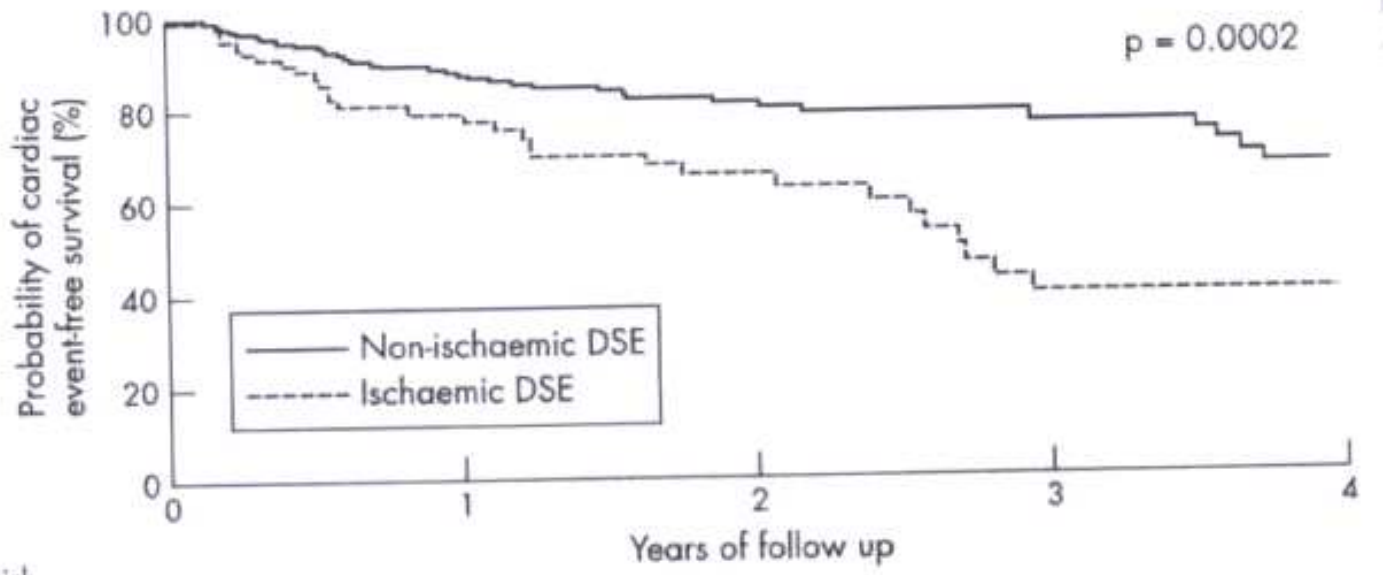

Number at risk					
Non-ischaemic DSE	194	120	68	38	22
Ischaemic DSE	95	53	26	12	9

Valeur pronostique de l'échographie d'effort après pontages

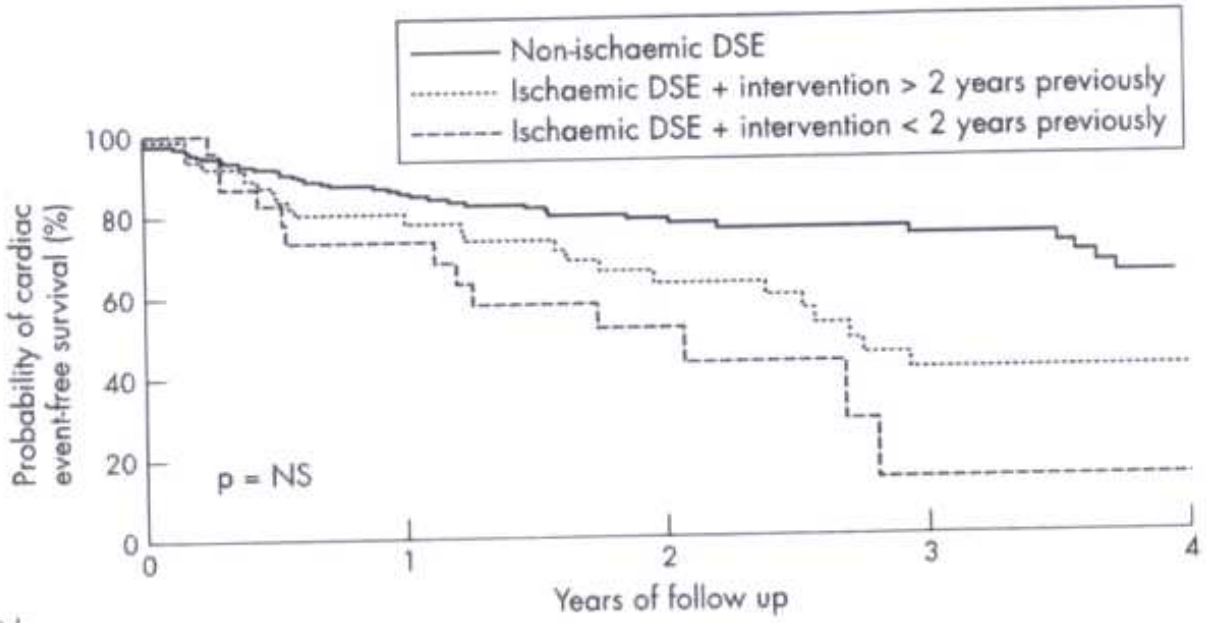

Number at risk					
Non-isch DSE	194	120	68	38	22
Isch DSE + interv > 2 y	23	7	2	1	1
Isch DSE + interv < 2 y	65	38	20	10	8

Effort ou Dobutamine ?

Valeur pronostique d'une échographie dobutamine normale (n = 3014)

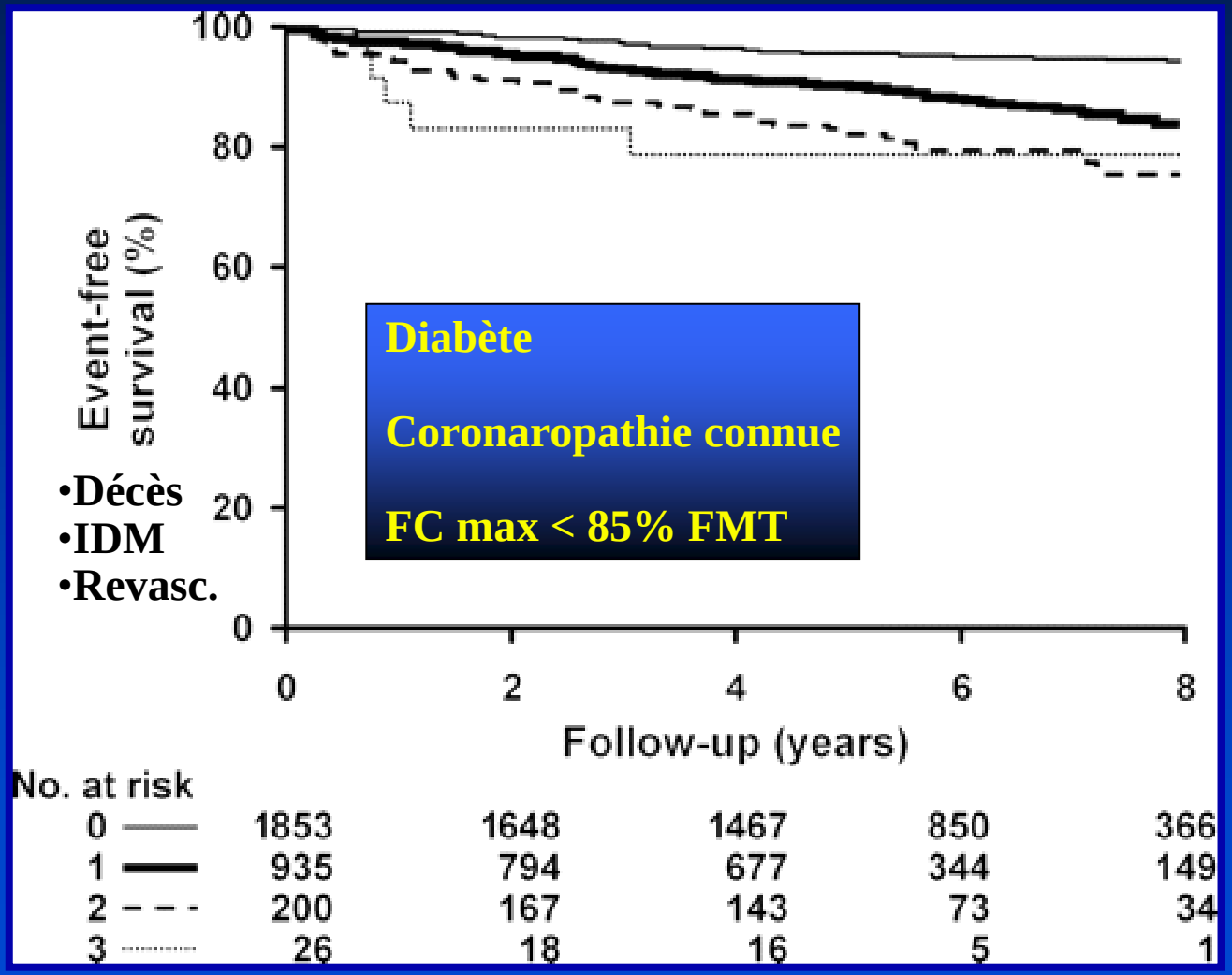

Chaowalit N et al. Eur Heart J 2006;27:3039-44

Echo de stress et diabète

5456 pts (3306 Dip et 2150 Dobu)

dont 749 diabétiques

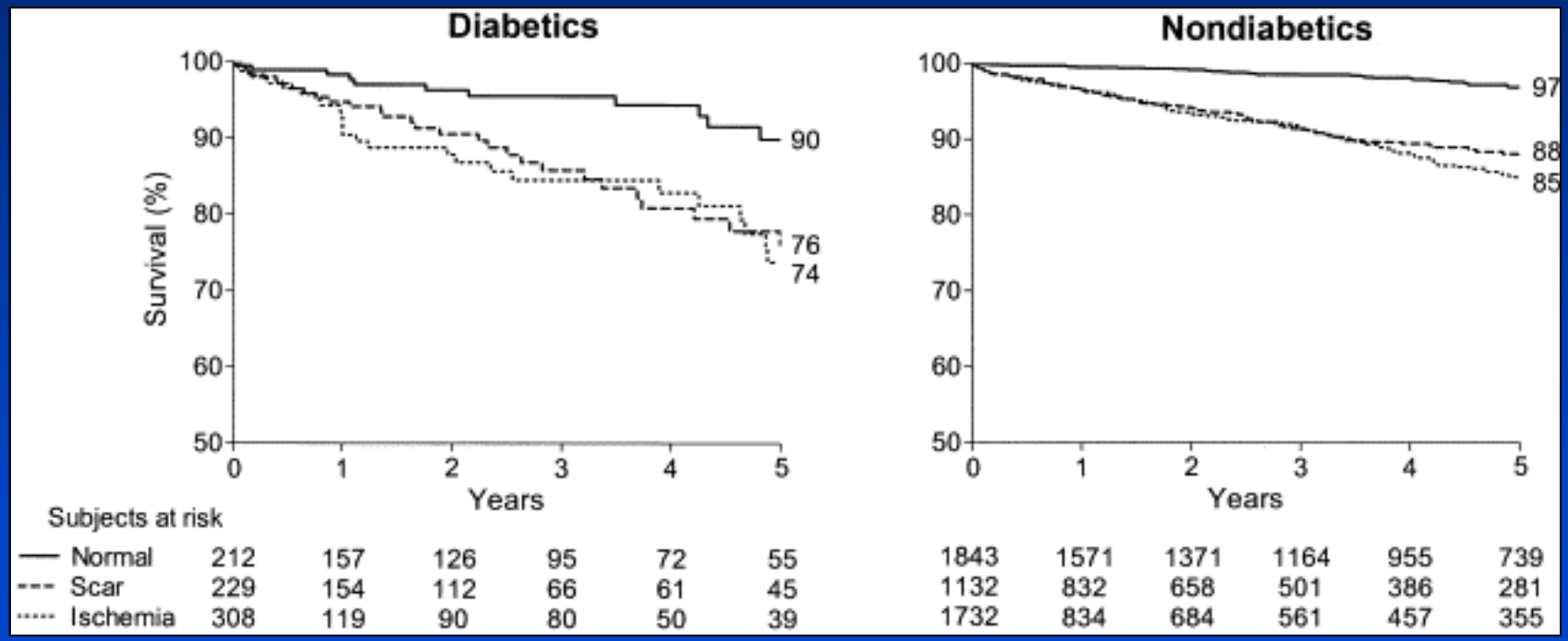

Cortigiani et al. JACC 2006;47:605-10

Conclusions

- Echographie de stress utile pour étudier les patients après revascularisation

- Méthode supérieure à l'ECG notamment pour la resténose (imagerie indispensable)

- Etude précoce après angioplastie d'interprétation difficile, inutile si asymptomatique avant 1 mois